

# 1 Modulaire richtlijnen

## Wormbestrijding bij hond en kat

In Europa kunnen honden en katten geïnfecteerd zijn met verschillende soorten wormen, zoals rondwormen (nematoden), lintwormen (cestoden) en platwormen (trematoden).

De belangrijkste wormsoorten op basis van de locatie in de gastheer zijn:

### Intestinale wormen

- Spoelworm (Ascariden)
- Zweepworm
- Lintworm
- Haakworm

### Niet-intestinale wormen

- Hartworm
- Subcutane worm
- Longworm

Deze serie modulaire richtlijnen biedt de dierenarts een overzicht van de belangrijkste wormsoorten bij hond en kat en geeft adviezen over bestrijdingsmaatregelen om besmetting bij dier en/of mens te voorkomen.

### Belangrijkste wormen voor het dier

- 1.1 Honden- en kattenspoelworm (*Toxocara* spp.)
- 1.2 Hartworm (*Dirofilaria immitis*)
- 1.3 Subcutane wormen (*Dirofilaria repens*)
- 1.4 Franse hartworm (*Angiostrongylus vasorum*)
- 1.5 Zweepworm (*Trichuris vulpis*)
- 1.6 Honden- en vossenlintworm (*Echinococcus* spp.)
- 1.7 Hondenlintworm (*Dipylidium caninum*)
- 1.8 Taenia lintworm (*Taenia* spp.)
- 1.9 Haakworm (*Ancylostoma* en *Uncinaria* spp.)



## Diagnose van worminfecties

Patente infecties van de meeste genoemde wormen kunnen vastgesteld worden met ontlastingsonderzoek. Er zijn echter uitzonderingen. Bloedonderzoek is nodig voor het aantonen van microfilariae (*D. immitis* en *D. repens*), antigenen (*D. immitis* en *A. vasorum*) en antistoffen (uitsluitend voor *D. immitis* bij de kat).

Voor het uitvoeren van ontlastingsonderzoek naar wormeieren of larven is ten minste 3 tot 5 gram feces nodig. Eieren van spoelwormen, haakwormen, zweepwormen en *Taenia* type eieren zijn eenvoudig te herkennen. Voor de detectie van longwormlarven wordt de Baermann-techniek gebruikt.

Omdat honden en katten ontlasting kunnen opnemen of eten, moet men rekening houden met fout-positieve resultaten als gevolg van coprofagie.

<sup>1</sup> Raadpleeg [www.esccap.eu](http://www.esccap.eu) voor de producttabellen per land of gebied.



Modulaire Richtlijn 01, Derde Druk, is aangepast van de originele ESCCAP Richtlijn 01, Zesde Druk (V2) - Mei 2021 © ESCCAP 2016-2021. Alle rechten voorbehouden.

ISBN 978-1-913757-37-3

De ESCCAP richtlijnen zijn mogelijk gemaakt door sponsoring van ALLE belangrijke, toonaangevende farmaceutische bedrijven, zonder dat deze de inhoud van de richtlijnen beïnvloeden.

ESCCAP bedankt Bayer (nu Elanco) en Merial SAS (nu Boehringer Ingelheim Vetmedica GmbH) voor de ondersteuning bij de totstandkoming van deze richtlijn.

## Preventie van zoönosen

Huisdier eigenaren dienen voorgelicht te worden over mogelijke gezondheidsrisico's die gepaard gaan met een parasitaire infectie. Niet alleen voor het huisdier zelf maar ook voor mensen die in de omgeving ervan leven. Regelmatig ontwormen of meedoen aan een "huisdier gezondheidsprogramma" moet gestimuleerd worden bij het brede publiek, door dierenartsassistenten en andere deskundigen op het gebied van diergezondheid. Verantwoord huisdierbezit kan de bezorgdheid over risico's voor de volksgezondheid wegnemen.

- Verwijder zorgvuldig honden- en kattenfeces uit kennel, kattenbak en tuin (let op: deponeer dit niet in de GFT-bak).
- Zorg voor een goede persoonlijke hygiëne: was de handen, houd nagels kort, was fruit en groente en draag handschoenen tijdens het werken in de tuin.
- Ontworm honden en katten regelmatig, ten minste vier keer per jaar op basis van het advies van uw dierenarts.
- Voer altijd een commercieel verkrijgbare droog- of blikvoeding of gekookte voeding, GEEN rauw vlees.
- Houd kinderen weg van besmette gebieden. Dek zandbakken af om vervuiling te voorkomen.

ESCCAP Secretariaat  
Postbus 539  
1200 AM Hilversum  
Nederlands

Tel: 0031 (0)35 62 55 188  
Fax: 0031 (0)35 62 55 189  
E-mail: [info@esccap.eu](mailto:info@esccap.eu)  
[www.esccap.eu](http://www.esccap.eu)

### Ruby Sponsors:



### Sapphire Sponsors:

# 1

## Modulaire richtlijnen

### 1.1a: Hondenspoelworm (*Toxocara canis*)

*Toxocara canis* is een grote, intestinale rondworm die tot ziekte kan leiden bij honden en vossen. Het is ook een zoönose.

*Toxocara canis* is een grote worm: volwassen wormen kunnen tot 15 cm lang worden. Pups kunnen een zware infectie met *T. canis* wormen oplopen in de baarmoeder of via de moedermelk, wat kan leiden tot ernstige ziekte voordat diagnostiek via ontlastingsonderzoek mogelijk is.

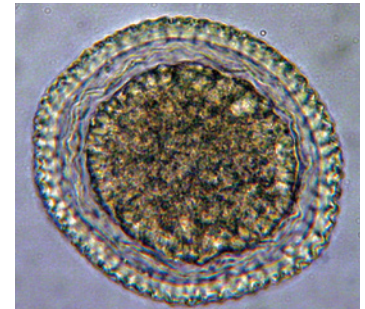
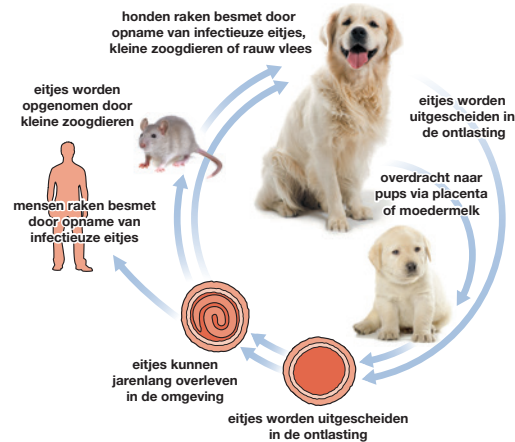
Ze ondergaan een hepato-tracheale migratie, waarbij de levenscyclus wordt afgerond met het ophoesten van larven die na doorslikken opnieuw in de dunne darm terechtkomen om hun migratie te voltooien.

## Verspreiding

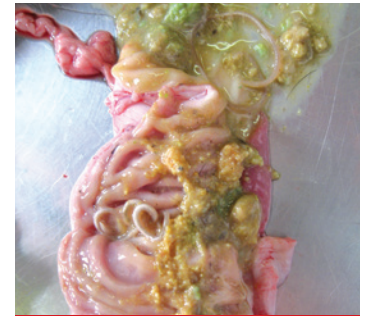*Toxocara canis* wordt vaak gevonden bij honden en vossen wereldwijd. De prevalentie is het hoogst bij pups, lager bij jong-volwassen en het laagst bij volwassen honden. Hoewel de prevalentie in volwassen honden laag is, kunnen individuele honden soms een patente infectie vertonen

## Levenscyclus

Volwassen wormen bevinden zich in de dunne darm waar ze eitjes leggen die uitgescheiden worden in de ontlasting. Ze worden na enkele weken infectieus en kunnen jaren overleven in de omgeving. Honden raken besmet door opname van infectieuze eitjes. De larven komen in de dunne darm uit de eitjes en dringen de darmwand binnen.



*Toxocara canis* ei



Volwassen wormen leven in de dunne darm van geïnfecteerde honden

Somatische migratie met inkapseling kan optreden bij oudere honden en bij niet-hondachtigen die als paratenische gastheer fungeren. Pups kunnen geïnfecteerd raken door larven die de placenta passeren vanaf dag 42 van de dracht en via de moedermelk.

Honden kunnen zich ook infecteren door opname van onvoldoende verhit vlees of via een paratenische gastheer die ze als prooi vangen (bv. een knaagdier). Mensen kunnen besmet raken door opname van infectieuze eieren of onvoldoende verhit vlees met larven.

## Klinische verschijnselen

Een zware besmetting kan zich uiten door cachexie en verdikte buik bij pups. Daarnaast kunnen luchtwegproblemen ontstaan, diarree en kan een zware besmetting leiden tot intussusceptie. Bij oudere honden worden zelden klinische verschijnselen waargenomen. In een enkel geval wordt een worm uitgescheiden in ontlasting of braaksel.

## Diagnose

De diagnose wordt gesteld op basis van eidetectie in de ontlasting 3-5 gram feces, vers of gefixeerd, met behulp van de centrifugatie-flotatie-techniek. *Toxocara cati* eieren kunnen aanwezig zijn in het monster als gevolg van coprofagie.

## Behandeling

**Pups** moeten routinematig ontwormd worden met een geschikt ontwormingsmiddel vanaf een leeftijd van 2 weken, waarbij de behandeling iedere 2 weken herhaald wordt tot 2 weken na het spenen. Vervolgens maandelijks tot een leeftijd van een half jaar.

**Lacterende teven** worden gelijktijdig met de pups ontwormd, omdat zij een patente infectie kunnen hebben (opname van larven via opklikken ontlasting van de pups).

Een patente infectie kan ook optreden bij **volwassen honden** en gaat dan zelden gepaard met klinische symptomen. Zonder regelmatig uitgevoerd ontlastingsonderzoek is het lastig om vast te stellen of een dier geïnfecteerd is. Bij volwassen honden is aangetoond dat een verhoogde behandelingsfrequentie effectief het optreden van infecties vermindert en dat maandelijks ontwormen patente infecties grotendeels voorkomt, omdat hierbij rekening wordt gehouden met de levenscyclus van de parasieten.

Na opname van larven via predatie of paratenische gastheren of infectieuze eieren uit de omgeving, bedraagt de prepatente periode voor *Toxocara* spp. iets meer dan vier weken.

Een maandelijks behandeling met een geschikt ontwormingsmiddel zal het risico op patente infecties minimaliseren en wordt geadviseerd voor huisdieren in situaties met risico voor de volksgezondheid, zoals verblijf bij een familie met kleine kinderen waarbij het dier regelmatig in de tuin of elders buiten komt. Een behandelingsfrequentie van minimaal vier keer per jaar geldt als algemene aanbeveling<sup>1</sup>. Wanneer een eigenaar ervoor kiest om niet regelmatig te ontwormen, of wanneer lokale regelgeving een diagnose of risicobeoordeling vereist voorafgaand aan een behandeling, kan een maandelijks of driemaandelijks ontlastingsonderzoek als alternatief dienen.

## Preventie en Bestrijding

Voer honden geen onvoldoende verhit of rauw vlees en voorkom jagen op prooidieren. Ruim regelmatig ontlasting op en houd uitlaatgebieden voor honden schoon. Gebruik een geschikt ontwormingsmiddel en dien dit regelmatig, met de juiste intervallen toe.

<sup>1</sup> Raadpleeg [www.esccap.eu](http://www.esccap.eu) voor de producttabellen per land of gebied.

# 1

## Modulaire richtlijnen

### 1.1b: Kattenspoelworm (*Toxocara cati*)

*Toxocara cati* is een grote, intestinale rondworm die tot ziekte kan leiden bij katten. Het is ook een zoönose.

*Toxocara cati* is een grote worm: volwassen wormen kunnen tot 10 cm lang worden. Kittens kunnen een zware infectie met *T. cati* wormen oplopen via de moedermelk, wat kan leiden tot ernstige ziekte nog voordat diagnostiek via ontlastingsonderzoek mogelijk is.

### Verspreiding

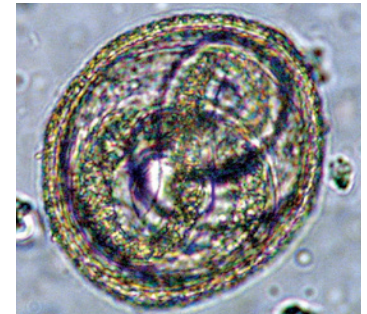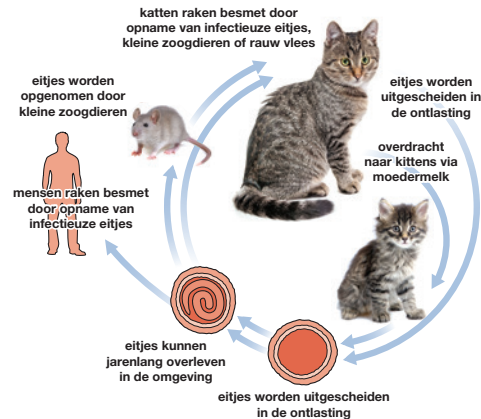
*Toxocara cati* wordt vaak gevonden bij katten wereldwijd. De prevalentie is het hoogst bij kittens, lager bij jongvolwassen en het laagst bij volwassen katten. Er is echter geen volledige preventie van infectie bij de volwassen kat.

### Levenscyclus

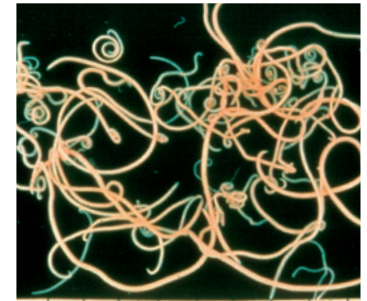
Volwassen wormen bevinden zich in de dunne darm waar ze eitjes leggen die uitgescheiden worden in de ontlasting. Ze worden na enkele weken infectieus en kunnen jaren overleven in de omgeving. Katten worden geïnfecteerd door opname van infectieuze eieren uit de omgeving.

De larven komen in de dunne darm uit de eitjes en dringen de darmwand binnen. Ze ondergaan een hepato-tracheale migratie, waarbij de levenscyclus wordt afgerond met het ophoesten van larven die na doorslikken opnieuw in de dunne darm terechtkomen om hun migratie te voltooien. Kittens kunnen via de moedermelk besmet raken.

Somatische migratie met inkapseling kan optreden bij oudere katachtigen en bij niet-katachtigen die als paratenische gastheer fungeren.



*Toxocara cati* infectieus ei



Volwassen wormen leven in de dunne darm van geïnfecteerde katten

Katten kunnen zich ook infecteren door opname van onvoldoende verhit vlees of via een paratenische gastheer die ze als prooi vangen. Mensen kunnen besmet raken door opname van infectieuze eieren of onvoldoende verhit vlees met larven.

## Klinische verschijnselen

Een zware besmetting bij kittens na opname van geëmbryoneerde eitjes kan zich uiten in respiratoire symptomen, cachexie en verdikte buik. Bij oudere katten worden zelden klinische verschijnselen waargenomen. In een enkel geval wordt een worm uitgescheiden in ontlasting of braaksel.

## Diagnose

De diagnose wordt gesteld op basis van eidetectie in de ontlasting (3-5 gram feces, vers of gefixeerd, met behulp van de centrifugatie-flotatie-techniek). *Toxocara* eieren zijn eenvoudig te herkennen.

## Behandeling

Omdat er geen sprake is van een prenatale infectie bij **kittens**, ze worden niet besmet in de baarmoeder, kan de behandeling gestart worden op een leeftijd van 3 weken en iedere 2 weken herhaald tot 2 weken na het spenen. Vervolgens maandelijks tot een leeftijd van een half jaar.

**Drachtige poezen** kunnen worden behandeld met emodepside spot-on ongeveer een week voor de verwachte werpdatum om transmissie van *Toxocara cati* larven naar de kittens te voorkomen.

**Lacterende poezen** worden gelijktijdig met de de kittens ontwormd, omdat zij een patente infectie kunnen hebben (opname van larven via oplikken ontlasting van de kittens).

Een patente infectie kan ook optreden bij **volwassen katten** en gaat dan zelden gepaard met klinische symptomen. Zonder regelmatig uitgevoerd ontlastingsonderzoek is het lastig om vast te stellen of een dier geïnfecteerd is. Het is aangetoond dat een verhoogde behandelingsfrequentie effectief het optreden van positieve dieren vermindert. Onderzoek heeft aangetoond dat vier keer per jaar ontwormen niet altijd patente infecties voorkomt, terwijl maandelijks ontwormen patente infecties grotendeels voorkomt, omdat hierbij rekening wordt gehouden met de levenscyclus van de parasieten.

De prepatente periode van *Toxocara* spp. na opname van larven via predatie of paratenische gastheren of infectieuze eieren uit de omgeving, bedraagt iets meer dan vier weken. Een maandelijks behandeling met een geschikt ontwormingsmiddel zal het risico op patente infecties minimaliseren en wordt geadviseerd bij huisdieren in situaties met risico voor de volksgezondheid, zoals verblijf bij een familie met kleine kinderen waarbij het dier regelmatig in de tuin of elders buiten komt.

Volgens de huidige inzichten levert een jaarlijkse of tweejaarlijkse behandeling waarschijnlijk geen belangrijke bijdrage aan de preventie van patente infecties in een populatie, dus een behandelingsfrequentie van minimaal vier keer per jaar geldt als algemene aanbeveling<sup>1</sup>.

Wanneer een eigenaar ervoor kiest om niet regelmatig te ontwormen, of wanneer lokale regelgeving een diagnose of risicobeoordeling vereist voorafgaand aan een behandeling, kan een maandelijks of driemaandelijks ontlastingsonderzoek als alternatief dienen.

## Preventie en bestrijding

Voer katten geen onvoldoende verhit of rauw vlees. Goede preventieve maatregelen bestaan uit het voorkomen van predatie, het verzamelen en op juiste wijze afvoeren van ontlasting en het nemen van hygiënemaatregelen (bijv. tussen twee nesten kittens). Deze kunnen gecombineerd worden met een geschikt ontwormingsmiddel dat in de juiste intervallen wordt toegediend aan de aanwezige kat(ten).

<sup>1</sup> Raadpleeg [www.esccap.eu](http://www.esccap.eu) voor de producttabellen per land of gebied.

# 1

## Modulaire richtlijnen

### 1.2: Hartworm (*Dirofilaria immitis*)

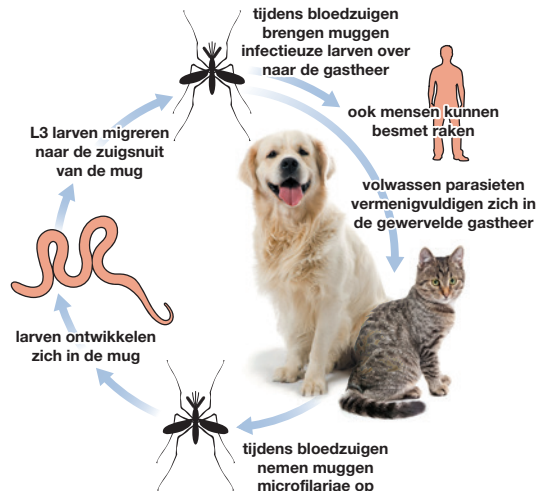
*Dirofilaria immitis* is een draadworm die zich bevindt in de longarteriën van hond en kat. Hartworm wordt overgedragen door muggen die als tussengastheer optreden. Het is een zoönose, maar infecties bij de mens zijn zeldzaam.

### Verspreiding

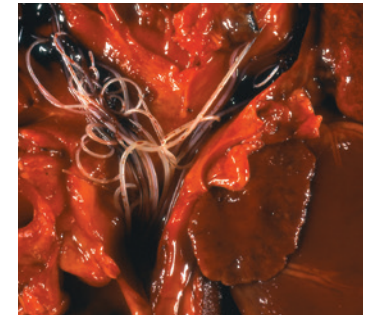
*Dirofilaria immitis* is endemisch/hyperendemisch in veel landen van Zuid-, Centraal- en Oost-Europa. De prevalentie bij de kat is ongeveer een tiende van die bij de hond.

### Levenscyclus

*Dirofilaria immitis* heeft een indirecte levenscyclus. Hond en kat zijn de definitieve gastheer. De volwassen parasiet plant zich seksueel voort in de gewervelde gastheer, waarna de microfilariae worden opgenomen door tussengastheren, doorgaans muggen. De larven ontwikkelen zich in de mug en wanneer deze bij een volgende gastheer bloed zuigt, worden de infectieuze larven via het speeksel overgebracht. De larven migreren gedurende 3 tot 4 maanden via het bindweefsel en de bloedbaan van de gastheer naar de longarteriën. De volwassen vrouwelijke wormen beginnen circa 6 tot 7 maanden na infectie weer larven te produceren in de bloedbaan, waar ze beschikbaar komen voor bloedzuigende muggen.



Hartworm wordt meestal overgedragen door verschillende soorten muggen

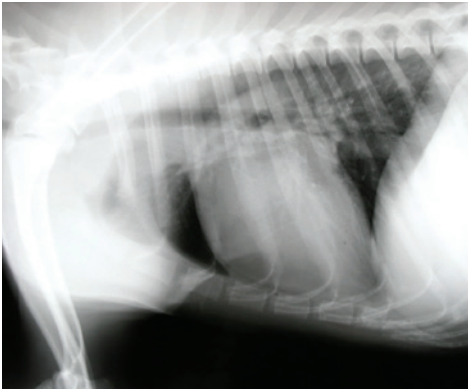

Volwassen wormen leven in de longarteriën

## Klinische verschijnselen

Infecties met *D. immitis* kunnen leiden tot ernstige en soms fataal verlopende ziekte bij hond en kat. Een lichte wormbesmetting kan asymptomatisch verlopen. Een toename van het aantal wormen kan leiden tot klinische verschijnselen, zoals conditieverlies, zwakte, dyspneu en chronisch hoesten.

Zonder behandeling kan het ziektebeeld verergeren en resulteren in rechter hartfalen en sterfte. Bij de kat verloopt de infectie vaak asymptomatisch, maar kan ook leiden tot acute sterfte.



Hartworminfectie veroorzaakt longproblemen

## Diagnose

De diagnose van *D. immitis* kan worden gesteld met behulp van bloedonderzoek op circulerende microfilariae of door serologische detectie van circulerende antigenen of antistoffen.

## Behandeling

De organische arsenicumverbinding melarsomine dihydrochloride (2,5 mg/kg lichaamsgewicht) is het enige effectieve middel dat beschikbaar is voor gebruik tegen volwassen hartworminfecties. Het huidige regime is een tweetraps behandeling. Na een eerste injectie diep IM, volgen twee injecties, met een interval van 24 uur, 50 tot 60 dagen later<sup>1</sup>.

## Preventie en bestrijding

De bestrijding van hartworm bij hond en kat is gebaseerd op het gebruik van preventieve behandelingen die de jonge hartwormstadia doden voordat ze migreren naar de longarteriën. Maandelijks toediening van macrocyclische lactonen tijdens het overdrachtsseizoen, meestal van april tot november, is effectief. Bij terugkomst in Benelux nog 1x behandelen binnen een maand<sup>2</sup>.

<sup>1</sup> Raadpleeg [www.esccap.eu](http://www.esccap.eu) voor de producttabellen per land of gebied.

<sup>2</sup> Raadpleeg voor aanvullende informatie: ESCCAP Richtlijn 5: Bestrijding van door vectoren overgedragen aandoeningen bij hond en kat.



# 1

## Modulaire richtlijnen

### 1.3: Subcutane wormen (*Dirofilaria repens*)

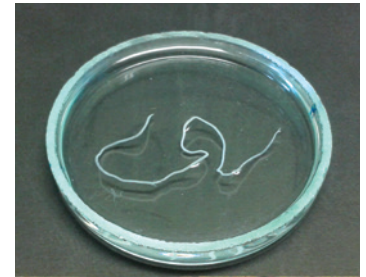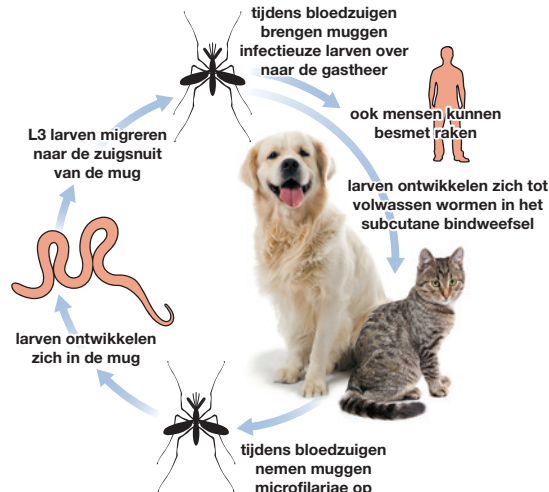
*Dirofilaria repens* is een subcutane draadworm die voorkomt bij hond en kat. Deze wordt overgedragen door muggen, die als tussengastheren optreden. Ook de mens kan besmet raken.

### Verspreiding

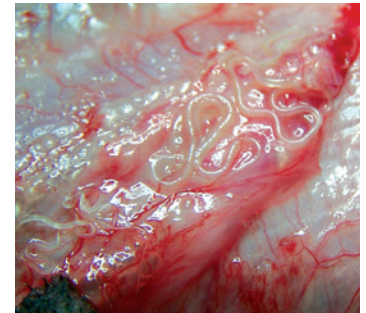
In grote delen van Europa overlappen gebieden waar *D. repens* endemisch is met gebieden waar *D. immitis* endemisch is. *D. repens* is de belangrijkste soort die voorkomt in gebieden als Noord-Frankrijk en Hongarije en is de belangrijkste *Dirofilaria* soort in Europa die leidt tot zoönosen. Er zijn recente meldingen van autochtone infecties in Duitsland, Nederland, Polen, Oostenrijk en Portugal. Autochtone infecties zijn opgelopen in het land waar ze gemeld worden.

### Levenscyclus

De microfilariae ontwikkelen zich in de volwassen wormen en worden uitgescheiden naar de bloedbaan, waar ze eenvoudig zijn op te nemen door bloedzuigende muggen. Ze ontwikkelen zich verder in de vector en worden overgedragen naar de definitieve gastheer via het speeksel van de vector tijdens het bloedzuigen. De larven ontwikkelen zich tot volwassen wormen in het subcutane bindweefsel.



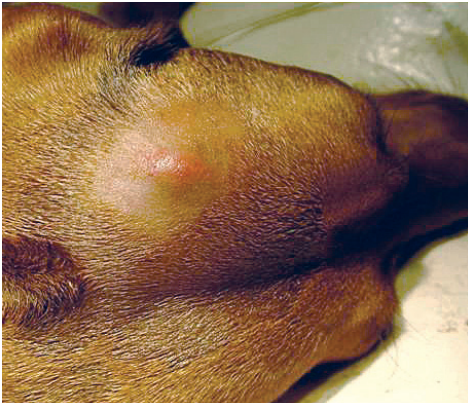
De parasiet is ongeveer 7 tot 12 cm lang



*Dirofilaria repens* verblijft in het subcutane weefsel

## Klinische verschijnselen

*Dirofilaria repens* is de wormsoort die het vaakst in verband wordt gebracht met subcutane filariose bij hond en kat. De meeste infecties verlopen symptomeloos, maar in sommige gevallen kunnen subcutane, niet-inflammatoire zwellingen met volwassen parasieten of microfilariae worden waargenomen. De meeste honden met een infectie vertonen de eerste jaren geen klinische verschijnselen. Bij een zware besmetting kan ernstige dermatitis worden waargenomen.



De worm kan leiden tot huidknobbels en zwellingen

## Diagnose

De diagnose kan worden gesteld met behulp van bloedonderzoek op circulerende microfilariae. Raadpleeg ESCCAP richtlijn 5<sup>1</sup> voor de diverse diagnostische mogelijkheden die ingezet kunnen worden. Detectie van microfilariae in het bloed van geïnfecteerde katten is zelden succesvol en de sensitiviteit is zeer laag, vanwege het zeer lage aantal circulerende microfilariae.

## Behandeling

De combinatie moxidectine/imidoclaprid is geregistreerd als adulticide behandeling. Vanwege het mogelijke risico als zoönose zouden microfilariaemische honden maandelijks behandeld moeten worden gedurende 12 maanden met preventieve middelen die microfilariae afdoden. Subcutane filariose kan veilig en effectief voorkomen worden door middel van profylactische behandelingen bij zowel hond als kat. Maandelijks behandelingen met moxidectine/imidoclaprid zijn effectief bevonden in het voorkomen van een subcutane infectie bij honden<sup>2,3</sup>.

Raadpleeg voor aanvullende informatie:

- <sup>1</sup> ESCCAP Richtlijn 5: Bestrijding van door vectoren overgedragen aandoeningen bij hond en kat.
- <sup>2</sup> ESCCAP Richtlijn 1: Wormbestrijding bij hond en kat.
- <sup>3</sup> Raadpleeg [www.esccap.eu](http://www.esccap.eu) voor de producttabellen per land of gebied.

## Preventie en Bestrijding

In Europa is *D. repens* de belangrijkste verwekker van humane filaria infecties. Daarom is de bestrijding bij hond en kat van groot belang.

Voor en na het reizen, moeten honden en katten onderzocht worden op *D. repens* microfilariae. Wanneer deze aanwezig zijn in het bloedmonster, mogen honden en katten niet reizen naar niet-endemische gebieden, zonder voorafgaande behandeling tegen de microfilariae.

Een behandeling met een geschikt profylactisch middel beschermt het dier vóór introductie in een endemisch gebied.

# 1

## Modulaire richtlijnen

### 1.4: Franse hartworm (*Angiostrongylus vasorum*)

*Angiostrongylus vasorum* (Franse hartworm) is een rondworm die als volwassen worm verblijft in de longarteriën en de rechter ventrikel van hond, vos en sommige andere carnivoren (de kat is geen gastheer).

### Verspreiding

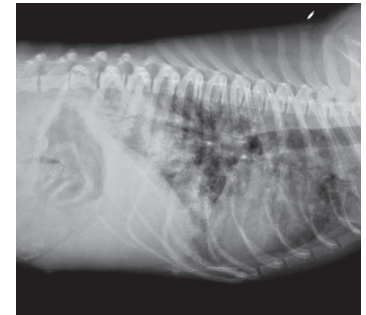
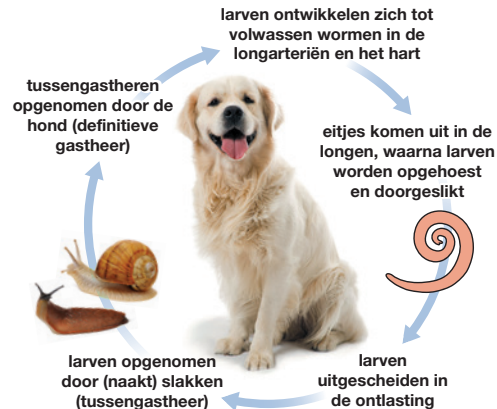*Angiostrongylus vasorum* is aanwezig in verschillende Europese landen, waaronder het Verenigd Koninkrijk, Ierland, Portugal, Spanje, Frankrijk, Zwitserland, Nederland, België, Denemarken, Duitsland, Italië, Hongarije, Slowakije, Polen en Zweden.

Vossen vormen het reservoir en de verspreiding onder honden weerspiegelt enigszins de prevalentie bij de vos.

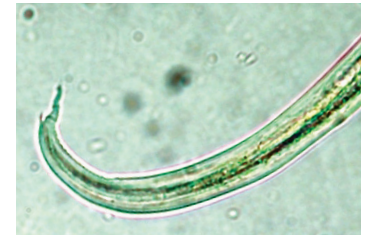### Levenscyclus

(Naakt)slakken zijn tussengastheer. Honden kunnen ook geïnfecteerd worden na opname van kikkers (paratenische gastheer). Na opname ontwikkelen de larven zich en migreren naar de rechter ventrikel en longarteriën. Vrouwelijke wormen beginnen vanaf D38-60 na infectie eieren te produceren. Deze komen snel uit waarna de larven de longblaasjes penetreren. Ze worden opgehoest en uitgescheiden in de ontlasting als L1-larven.

Zodra er sprake is van een infectie, kan de patente periode lang duren: tot wel vijf jaar.



Een zijdelingse röntgenopname van een geïnfecteerde hond



*A. vasorum* larven zijn ongeveer 345 µm lang en hebben een karakteristieke staart met een dorsaal uitsteeksel<sup>A</sup>

<sup>A</sup> Foto met dank aan Rolf Nijssen, ESCCAP Benelux

## Klinische verschijnselen

<b>Vroege of lichte infectie</b>	Geen klinische verschijnselen
<b>Zwaardere infectie</b>	Harde productieve hoest Dyspneu Anemie Lusteloosheid Anorexie Verschijnselen van coagulopathie
<b>Ernstige infectie</b>	Rechter hartfalen Plotselinge sterfte
<b>Chronische infectie</b>	Vermineuze pneumonie, die leidt tot anorexie, gewichtsverlies, vermageren en pulmonaire hypertensie.
<b>Ectopische infectie</b>	Soms zijn larvale en zelden volwassen stadia van <i>A. vasorum</i> aanwezig op ectopische plekken, zoals de hersenen, de blaas, de nieren of de voorste oogkamer. Klinische verschijnselen kunnen in relatie hiermee optreden.

<sup>1</sup> Raadpleeg [www.esccap.eu](http://www.esccap.eu) voor de producttabellen per land of gebied.

## Diagnose

Levende larven kunnen aangetoond worden in 4 gram verse feces, onderzocht met de Baermann-methode. Fecesmonsters worden verzameld gedurende drie opeenvolgende dagen als gevolg van de wisselende larvale uitscheiding. Microscopisch kunnen de larven ook gevonden worden in een bronchiaal spoeling. Daarnaast is er een commercieel verkrijgbare serologische test voor de detectie van circulerende antigenen.

## Behandeling

De behandeling bestaat uit toediening van ontwormingsmiddelen op basis van macrocyclische lactonen<sup>1</sup>.

Een ondersteunde behandeling met antibiotica, glucocorticosteroiden en vloeistoftherapie kan noodzakelijk zijn bij ernstige gevallen. Ook dient de hond tijdens de behandeling rust te krijgen (minimaal 2 tot 3 dagen)

## Preventie en Bestrijding

Het profylactische gebruik van producten op basis van macrocyclische lactonen heeft bewezen effectief te zijn.

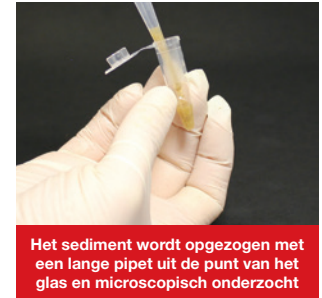Vorkom, indien mogelijk, dat honden (naakt) slakken opnemen.



Materialen voor de Baermann-techniek



Fecesmonsters worden gedurende een nacht geweekt in hydrofiel gas



Het sediment wordt opgezogen met een lange pipet uit de punt van het glas en microscopisch onderzocht

# 1

## Modulaire richtlijnen

### 1.5: Zweepworm (*Trichuris vulpis*)

*Trichuris vulpis* (zweepworm) is een intestinale rondworm die tot ziekte kan leiden bij de hond.

### Verspreiding

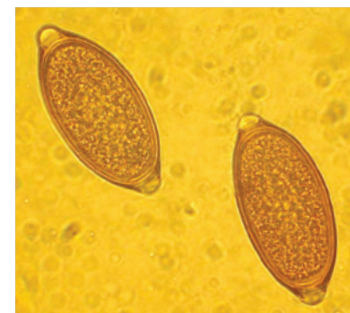
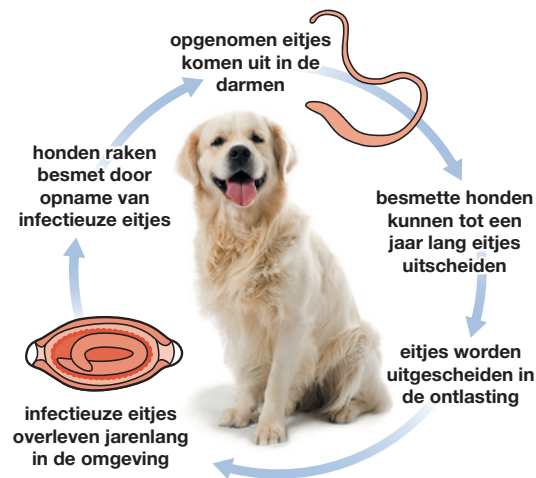
Een infectie met *Trichuris vulpis* komt voor in heel Europa maar wordt het meest gezien in gebieden in Centraal- en Zuid-Europa waar temperaturen het meest geschikt zijn voor de ontwikkeling van eitjes in de omgeving (er vindt geen ontwikkeling plaats onder de 4°C).

### Levenscyclus


Geïnfecteerde honden scheiden eieren uit in hun ontlasting. De infectieuze L1-larve ontwikkelt zich binnen 1 tot 2 maanden in het ei. Deze infectieuze eieren kunnen jarenlang overleven in de omgeving. Honden raken besmet door opname van infectieuze eitjes. De prepatent periode bedraagt 2 tot 3 maanden en geïnfecteerde honden kunnen tot een jaar lang eieren uitscheiden.

### Klinische verschijnselen

Een ernstige infectie kan bloederige diarree veroorzaken, slijmerige ontlasting en gepaard gaan met gewichtsverlies. Uiteindelijk zal het dier niet langer kunnen compenseren en plotseling ziek worden. Metabole afwijkingen, zoals anemie en hyponatriëmie kunnen ook optreden.



*Trichuris vulpis* ei<sup>B</sup>



*Trichuris vulpis* worm

<sup>B</sup> Foto met dank aan Jakob Gawor, ESCCAP Polen

## Diagnose

De infectie wordt aangetoond door het vinden van de karakteristieke citroenvormige eieren tijdens het onderzoek van 3 tot 5 gram feces met behulp van een geschikte flotatie-techniek.

## Behandeling

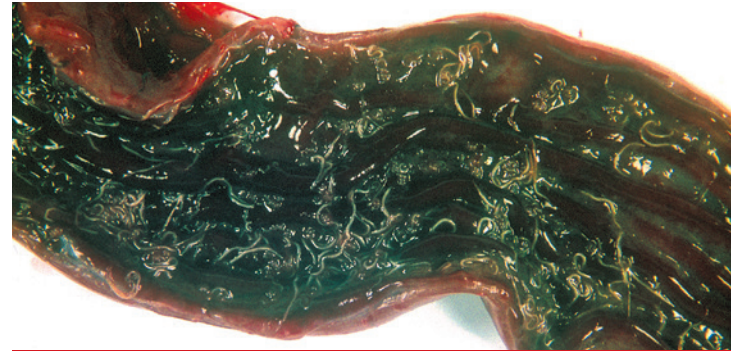
De meeste moderne ontwormingsmiddelen zijn werkzaam tegen *T. vulpis*. Voor het beste resultaat is een herhaalde toediening van een ontwormingsmiddel nodig<sup>1</sup>.

## Preventie en bestrijding

Klinische gevallen beperken zich meestal tot bepaalde geografische gebieden of kennels. De omgeving kan ernstig en langdurig besmet zijn met infectieuze wormeieren. Bestrijding is lastig omdat de dieren steeds opnieuw worden besmet wanneer ze in dezelfde omgeving blijven.

Waar mogelijk moeten honden verwijderd worden uit een besmette omgeving. Omdat de eieren lastig te verwijderen zijn, kan het nodig zijn om een nieuwe kennelvloer aan te brengen (bijv. bestrating of een laag beton) om grondige reiniging te vergemakkelijken. Frezen en opnieuw inzaaien kan ook bijdragen aan het bestrijden van de omgevingsbesmetting.

<sup>1</sup> Raadpleeg [www.esccap.eu](http://www.esccap.eu) voor de producttabellen per land of gebied.



Een ernstige infectie met *Trichuris vulpis* in de dikke darm van een hond



Verhoogd risico op een ernstige infectie in kennels waarbij de uitlopen bedekt zijn met aarde of stro



Deze kennel kan eenvoudig gereinigd worden, wat het infectierisico vermindert

# 1 Modulaire richtlijnen

## 1.6a: Kleine hondenlintworm (*Echinococcus granulosus*)

*Echinococcus granulosus* is een kleine lintworm die zich bevindt in de dunne darm van honden en andere hondachtigen, met uitzondering van vossen.

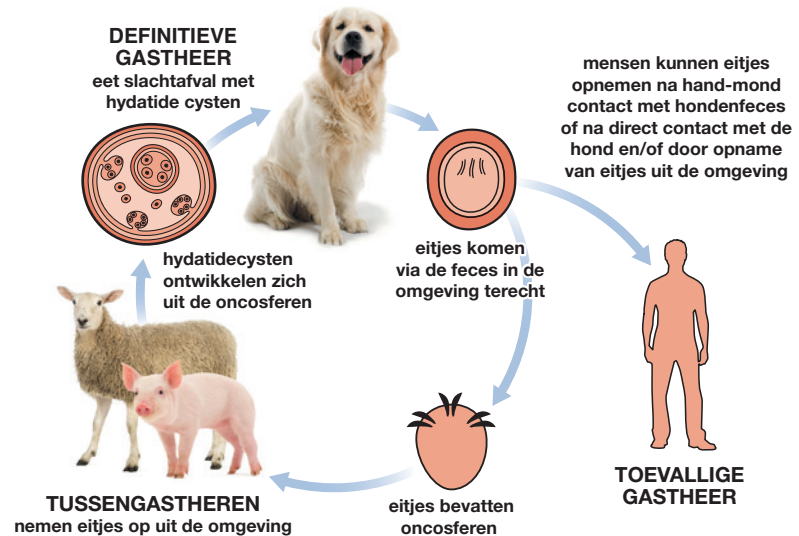
Het is de veroorzaker van cystische echinococose bij mensen, door infectie met eitjes die worden uitgescheiden in de ontlasting van geïnfecteerde hondachtigen.

### Verspreiding

*Echinococcus granulosus* bij schapen en varkens en verwante soorten, (*E. equinus* bij paarden en *E. ortleppi* bij rundvee), zijn endemisch in bepaalde gebieden van Europa.

### Levenscyclus

Volwassen wormen leven in de dunne darm van hondachtigen, waarbij de achterste proglottide afbreekt wanneer het volwassen stadium wordt bereikt. Deze wordt uitgescheiden in de ontlasting en bevat eitjes die onmiddellijk infectieus zijn voor de geschikte tussengastheer. Hier verlaat de onvolwassen lintworm de darm en komt terecht in de lever en longen waar hij zich ontwikkelt tot een cyste met vele onvolwassen lintwormstadia. De definitieve gastheer raakt geïnfecteerd door opname van een cyste in een tussengastheer.



## Klinische verschijnselen

Geïnficeerde honden tonen zeer zelden klinische verschijnselen. De segmenten zijn te klein om zichtbaar te zijn in de ontlasting.

## Diagnose

De specifieke diagnose van *Echinococcus* infectie in de eindgastheer is lastig te stellen, omdat lintwormeitjes morfologisch niet te onderscheiden zijn van andere lintwormen en intermitterend worden uitgescheiden. Antigeentesten voor de ontlasting zijn niet commercieel verkrijgbaar en een PCR-test voor het vaststellen van de soort en/of genotype kan alleen in gespecialiseerde laboratoria plaatsvinden.

In *Echinococcus*- endemische gebieden dienen daarom lintworminfecties die zijn gediagnosticeerd op basis van eitjes in de ontlasting, behandeld te worden als een mogelijke *Echinococcus* infectie.

<sup>1</sup> Raadpleeg [www.esccap.eu](http://www.esccap.eu) voor de producttabellen per land of gebied.



Modulaire Richtlijn 01, Derde Druk, is aangepast van de originele ESCCAP Richtlijn 01, Zesde Druk (V2) - Mei 2021 © ESCCAP 2016–2021. Alle rechten voorbehouden.

ISBN 978-1-913757-37-3

De ESCCAP richtlijnen zijn mogelijk gemaakt door sponsoring van ALLE belangrijke, toonaangevende farmaceutische bedrijven, zonder dat deze de inhoud van de richtlijnen beïnvloeden.

## Behandeling

Bij een infectie met een *Echinococcus* spp. wordt geadviseerd om te behandelen met praziquantel onder begeleiding van een dierenarts<sup>1</sup>.

Het dier moet gewassen worden met een shampoo om eventuele eitjes in de vacht te verwijderen. De ontlasting van behandelde honden moet op de juiste wijze worden afgevoerd.

Medewerkers die betrokken zijn bij de behandeling (wassen/afvoer feces) moeten hierbij beschermende kleding (handschoenen en masker) dragen.

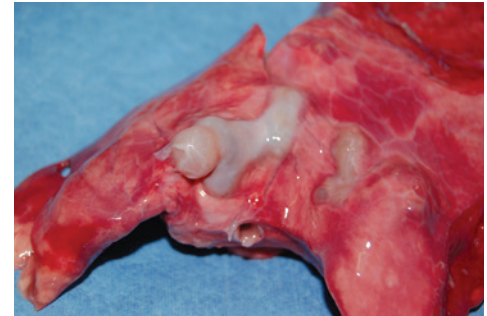## Preventie en bestrijding

Honden die jagen of toegang hebben tot ingewanden of karkassen van tussengastheren van *Echinococcus* in een endemisch gebied, dienen minimaal elke zes weken behandeld te worden met praziquantel.

Voer honden geen onvoldoende verhit of rauw vlees en voorkom contact met ingewanden of karkassen.



Wanneer wordt gereisd naar het Verenigd Koninkrijk, Malta, Ierland of Finland, moeten honden behandeld worden voor deze infectie



Honden raken geïnficeerd na opname van ingewanden van schapen of varkens die cysten bevatten



# 1 Modulaire richtlijnen

## 1.6b: Vossenlintworm (*Echinococcus multilocularis*)

*Echinococcus multilocularis* (vossenlintworm) is een kleine lintworm die zich bevindt in de dunne darm van honden, vossen en enkele andere hondachtigen. De worm komt zelden voor bij de kat.

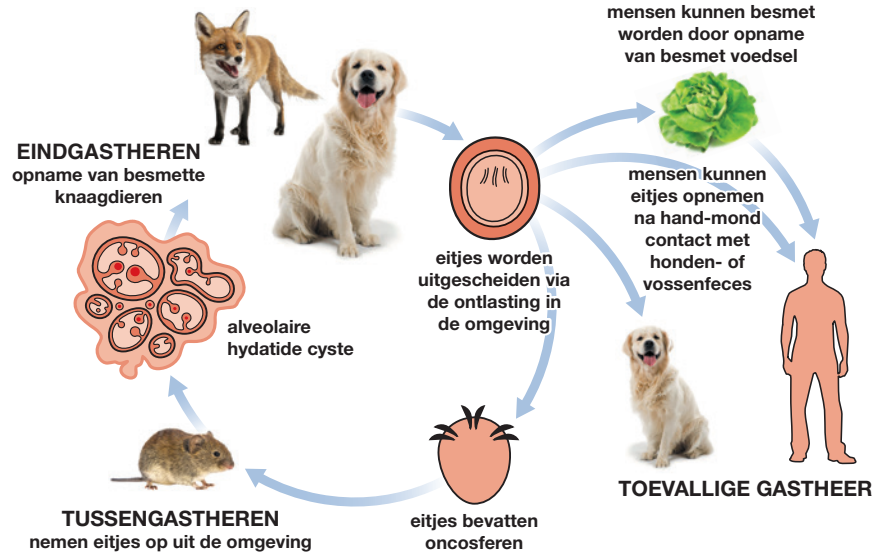
Het is de veroorzaker van alveolaire echinococcose bij de mens door infectie met eitjes die worden uitgescheiden in de ontlasting van geïnfecteerde eindgastheren.

### Verspreiding

*Echinococcus multilocularis* is endemisch in grote delen van Centraal- en Oost-Europa.

### Levenscyclus

Volwassen wormen leven in de dunne darm van de definitieve gastheren, waarbij de achterste proglottide afbreekt wanneer het volwassen stadium wordt bereikt. Deze wordt uitgescheiden in de ontlasting en bevat eieren met larvale stadia (oncosferen), die onmiddellijk infectieus zijn voor de tussengastheer, doorgaans woelmuizen (*Arvicolinae*). In de tussengastheer verlaat de onvolwassen lintworm de darm en komt terecht in de lever waar hij zich ontwikkelt tot een multiloculaire cyste met vele onvolwassen lintwormstadia. De definitieve gastheer raakt geïnfecteerd door opname van een cyste in een tussengastheer.



## Klinische verschijnselen

Geïnficeerde honden tonen zeer zelden klinische verschijnselen. De segmenten zijn te klein om zichtbaar te zijn in de ontlasting.

Hoewel uiterst zeldzaam kunnen honden als tussengastheren ernstige klinische verschijnselen tonen.

## Diagnose

De specifieke diagnose van *Echinococcus* infectie in de eindgastheer is lastig te stellen, omdat lintwormeitjes morfologisch niet te onderscheiden zijn van andere lintwormen en intermitterend worden uitgescheiden. Antigeentesten voor de ontlasting zijn niet commercieel verkrijgbaar en een PCR-test voor het vaststellen van de soort en/of genotype kan alleen in gespecialiseerde laboratoria plaatsvinden.

In *Echinococcus*-endemische gebieden dienen daarom lintworminfecties die zijn gediagnosticeerd op basis van eitjes in de ontlasting, behandeld te worden als een mogelijke *Echinococcus* infectie.

<sup>1</sup> Raadpleeg [www.esccap.eu](http://www.esccap.eu) voor de producttabellen per land of gebied.



Modulaire Richtlijn 01, Derde Druk, is aangepast van de originele ESCCAP Richtlijn 01, Zesde Druk (V2) - Mei 2021 © ESCCAP 2016–2021. Alle rechten voorbehouden.

ISBN 978-1-913757-37-3

De ESCCAP richtlijnen zijn mogelijk gemaakt door sponsoring van ALLE belangrijke, toonaangevende farmaceutische bedrijven, zonder dat deze de inhoud van de richtlijnen beïnvloeden.

## Behandeling

Bij een infectie met een *Echinococcus* soort wordt geadviseerd om te behandelen met praziquantel onder begeleiding van een dierenarts<sup>1</sup>.

Het dier moet gewassen worden met een shampoo om eventuele eitjes in de vacht te verwijderen. De ontlasting van behandelde honden moet op de juiste wijze worden afgevoerd.

Medewerkers die betrokken zijn bij de behandeling (wassen/afvoer feces) moeten hierbij beschermende kleding (handschoenen en masker) dragen.

Katten zijn, in tegenstelling tot honden, epidemiologisch onbelangrijk als bron van ei-uitscheiders, omdat ze slechte gastheren vormen voor deze worm. Ze kunnen echter, in zeldzame gevallen, een infectie oplopen en sporadisch eieren uitscheiden, in tegenstelling tot honden, waarbij eitjes in de vacht van geïnficeerde dieren gevonden worden. Tot op heden zijn er geen eieren aangetroffen in de vacht van een geïnficeerde kat. Omdat er een klein risico is dat katten een infectie dragen, is het redelijk om een behandeling aan te bevelen in hoog-risico situaties, bijvoorbeeld vóór binnenkomst in landen waar de infectie niet aanwezig is.



## Preventie en bestrijding

Honden die jagen en kleine prooidieren eten moeten ten minste elke vier weken behandeld worden met praziquantel. Voer dieren geen onvoldoende verhit vlees of rauw vlees en neem maatregelen om jagen te voorkomen.

# 1 Modulaire richtlijnen

## 1.7: Hondenlintworm (*Dipylidium caninum*)

*Dipylidium caninum* is een lintworm van hond en kat.  
De vlo of de bijtende hondenluis zijn tussengastheer.

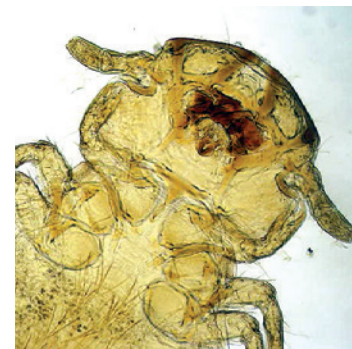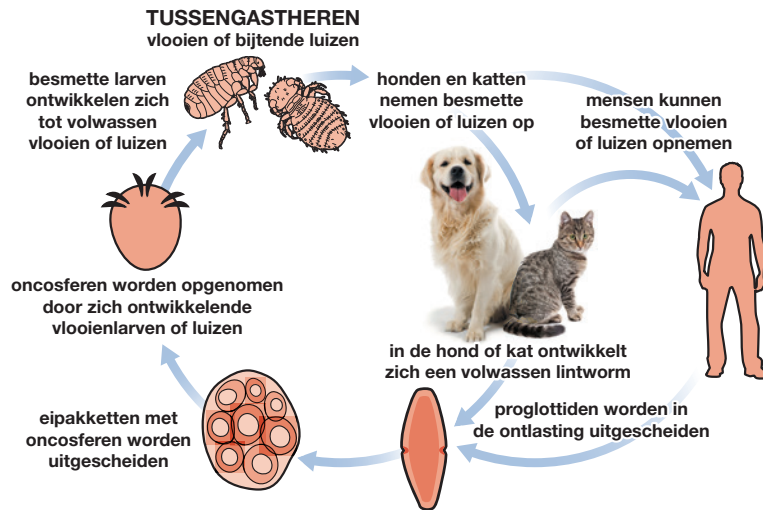
### Verspreiding

De parasiet komt in heel Europa voor.

### Levenscyclus

De tussengastheren zijn de vlo en de bijtende luis van de hond. Hond en kat raken besmet door opname van deze geïnfecteerde insecten. De volwassen lintworm ontwikkelt zich in de dunne darm. *Dipylidium caninum* is een zoönose en wanneer mensen besmette vlooiën of luizen opnemen, kunnen ze geïnfecteerd raken. Dit komt echter zelden voor.

De prepatent periode is ongeveer drie weken.



Wanneer bijtende luizen of vlooiën opgenomen worden, kunnen ze *D. caninum* overdragen

## Klinische verschijnselen

*Dipylidium caninum* leidt zelden tot klinische verschijnselen bij hond of kat, hoogstens perianale jeuk.

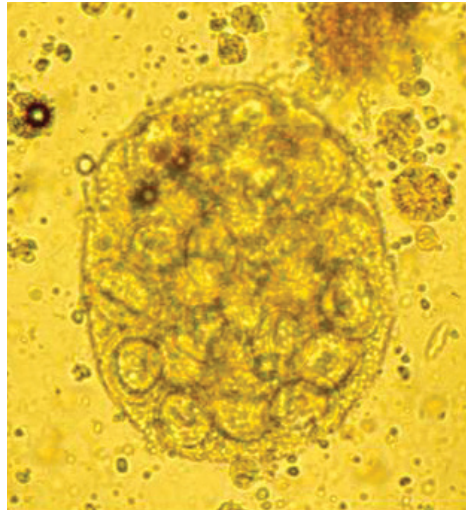
## Diagnose

De witte proglottiden kunnen waargenomen worden in verse feces of in de vacht rondom de anus. Opgedroogd lijken ze op rijstkorrels en kunnen zichtbaar zijn in het perianale gebied.

Soms is zichtbaar hoe proglottiden de anus verlaten of worden droge proglottiden aangetroffen op de ligplaatsen van het dier.

## Behandeling

De behandeling bestaat uit het regelmatig toedienen van een geschikt anthelminthicum<sup>1</sup>.



Eipakketjes met oncosferen

## Preventie en bestrijding

Een infectie met *Dipylidium caninum* kan voorkomen worden door een effectieve bestrijding van vlooiën en luizen.



Jeuk rond de anus kan aanwezig zijn

<sup>1</sup> Raadpleeg [www.esccap.eu](http://www.esccap.eu) voor de producttabellen per land of gebied.

# 1 Modulaire richtlijnen

## 1.8: Taenia lintworm (*Taenia* spp.)

*Taenia* spp. zijn lintwormen die honden, katten en vossen kunnen infecteren na opname van besmette tussengastheren.

### Verspreiding

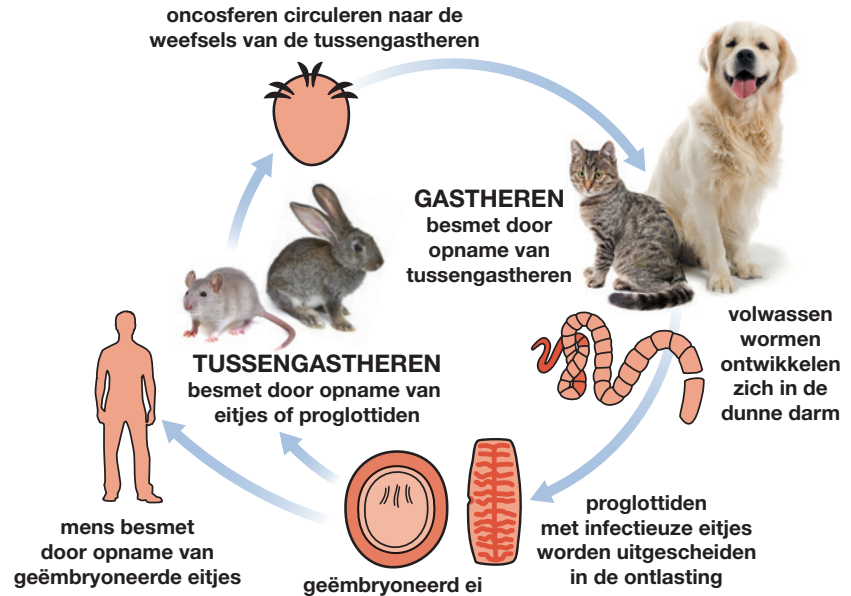
*Taenia* spp. komen in heel Europa voor.

### Levenscyclus

De tussengastheren zijn verschillend en afhankelijk van de *Taenia* spp., variërend van schaap en rund (*Taenia multiceps*), konijn (*Taenia serialis*, *Taenia pisiformis*), knaagdier (*Taenia taeniaeformis*), herkauwer en varken (*Taenia hydatigena*) tot schaap en geit (*Taenia ovis*).

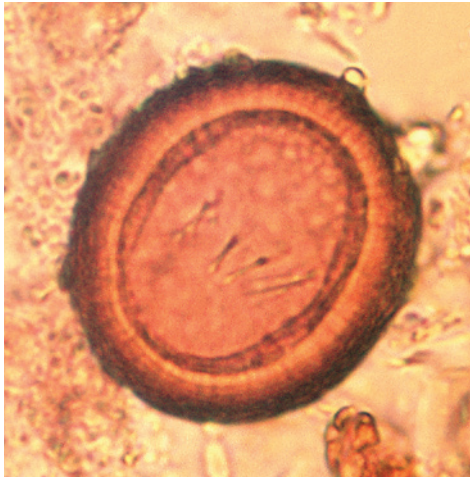Honden en katten worden geïnfecteerd door opname van weefsels of orgaanweefsels van geïnfecteerde gastheren.

Volwassen wormen kunnen gedurende enkele maanden tot zelfs jaren overleven in de dunne darm.



## Klinische verschijnselen

*Taenia* spp. worden zelden in verband gebracht met klinische symptomen bij dieren, hoewel het verlaten van de volgroeide segmenten irritatie kan veroorzaken aan de anus ('sleetje rijden'). De eigenaar kan bewegende segmentjes op de vacht vinden nadat ze de anus hebben verlaten.



Taenia ei

## Diagnose

*Taenia* eitjes kunnen soms worden waargenomen bij fecesonderzoek.

Lintwormeitjes zijn microscopisch niet te onderscheiden van *Echinococcus* eieren. Daarom horen in *Echinococcus*-endemische gebieden, lintworminfecties die zijn gediagnosticeerd op basis van eitjes in de ontlasting, behandeld te worden als een mogelijke *Echinococcus* infectie.

Macroscopisch onderzoek van de ontlasting kan de aanwezigheid van witte proglottiden aantonen die microscopisch, in tegenstelling tot *D. caninum*, slechts één genitaalopening hebben.

## Behandeling

De behandeling bestaat uit het toedienen van een geschikt anthelminthicum met het juiste toedieningsinterval. Dit zal vooral afhankelijk zijn van het bewijs van een bestaande infectie<sup>1</sup>.

<sup>1</sup> Raadpleeg [www.esccap.eu](http://www.esccap.eu) voor de producttabellen per land of gebied.

## Preventie en bestrijding

Eitjes kunnen gedurende een lange periode levensvatbaar blijven in de omgeving. Eigenaren moeten proberen om contact van honden en katten met verschillende tussengastheren te voorkomen.

Voer honden geen onvoldoende verhit of rauw vlees en voorkom contact met ingewanden of karkassen.



Jachthonden en zwervkatten lopen een hoger risico op infectie

# 1 Modulaire richtlijnen

## 1.9: Haakworm (*Ancylostoma* en *Uncinaria* spp.)

Haakwormen zijn rondwormen van de dunne darm die kunnen leiden tot ziekte bij hond, kat en vos.

De worm dankt zijn naam aan de grote monddelen die onder een hoek zijn geplaatst ten opzichte van de rest van de worm. Alle soorten voeden zich door zich vast te grijpen aan het darmslijmvlies en hiervan stukken te verwijderen met hun monddelen, waardoor ze het slijmvliesoppervlak beschadigen. Infecties worden het meest gezien bij dieren met vrije uitloop, zoals in een ren of kennel.

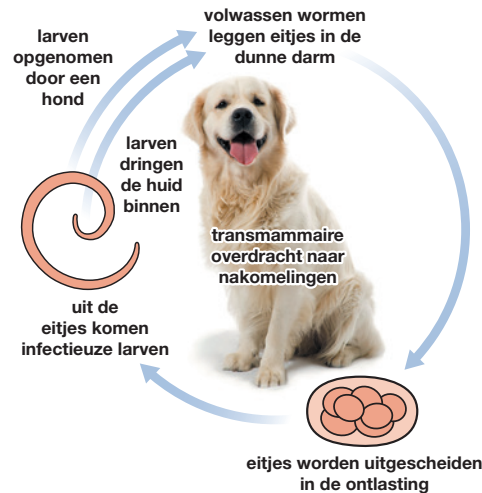
### Verspreiding

In Europa komen drie belangrijke soorten haakwormen voor: *Ancylostoma caninum* (hond), *A. tubaeforme* (kat) en *Uncinaria stenocephala* (hond en zelden bij de kat). *A. caninum* wordt vooral aangetroffen in Centraal- en Zuid-Europa en *A. tubaeforme* in continentaal Europa. *Uncinaria stenocephala* staat bekend als de noordelijke haakworm, omdat deze koudere klimaten tolereert en wordt aangetroffen in heel Europa.

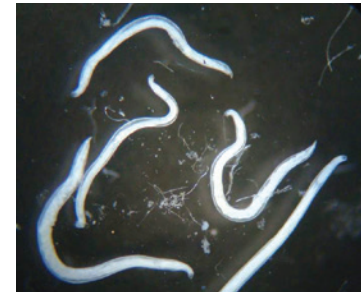### Levenscyclus

Volwassen wormen bevinden zich in de dunne darm waar ze eitjes leggen die uitgescheiden worden in de ontlasting.

Uit de eieren komen larven die zich ontwikkelen tot infectieuze L3-larven in de omgeving. Deze larven worden vervolgens opgenomen en ontwikkelen zich binnen 2 tot 3 weken tot volwassen wormen.



Pups kunnen geïnfecteerd worden tijdens het zogen



Haakwormen zijn kleine rondwormen die leven in de dunne darm van geïnfecteerde honden

Haakwormen, met name *Ancylostoma* spp. en larven kunnen ook de huid penetreren en migreren naar de darmen. Het is zeer onwaarschijnlijk dat deze infectieroute een grote rol speelt bij de levenscyclus van *U. stenocephala*.

Zogende pups kunnen geïnfecteerd worden met *A. caninum* via larven in de moedermelk.

## Klinische verschijnselen

Diarree, gewichtsverlies en anemie zijn de meest voorkomende klinische verschijnselen en in geval van *A. caninum* en *A. tubaeforme* kan de diarree bloed bevatten.

Huidlaesies kunnen voorkomen op de voetzooltjes van hond en kat als gevolg van larven die zich in de huid ingraven.

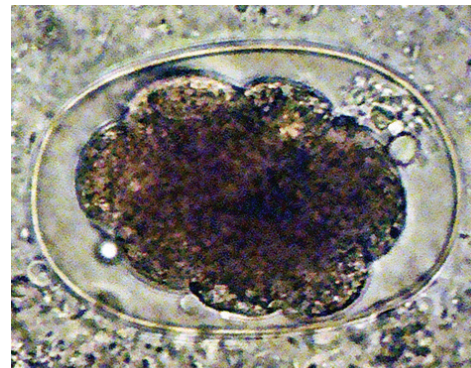
Overdracht van *A. caninum* larven via de melk kan resulteren in acute anemie, die fataal kan verlopen bij jonge pups.

## Diagnose

De diagnose wordt gesteld door het aantonen van haakwormeitjes in een vers of gefixeerd fecesmonster met behulp van een flotatie-techniek. De diagnose bij jonge pups kan bemoeilijkt worden door ziekteverschijnselen die optreden voordat de infectie patent is geworden, met andere woorden, voordat eitjes worden uitgescheiden in de ontlasting.

## Behandeling

Na blootstelling ontwikkelt zich immuniteit, maar deze is zeer waarschijnlijk niet absoluut, daarom moeten dieren in een zwaar besmette omgeving regelmatig ontwormd worden om haakworminfecties te bestrijden. Op plekken waar jonge dieren klinisch getroffen worden door een infectie, kan een ondersteunende therapie nodig zijn, naast het toedienen van een anthelminticum<sup>1</sup>.



Een infectie kan worden vastgesteld met behulp van ontlastingsonderzoek en eidetectie

## Preventie en Bestrijding

Een blijvend programma, bestaande uit een behandeling en management is nodig voor honden en katten die in een besmette omgeving komen zoals uitlopen en kennels. Een behandeling is hier noodzakelijk en waar mogelijk, moeten dieren verplaatst worden naar een schone omgeving, ten tijde van het ontsmetten van de besmette omgeving.

<sup>1</sup> Raadpleeg [www.esccap.eu](http://www.esccap.eu) voor de producttabellen per land of gebied.