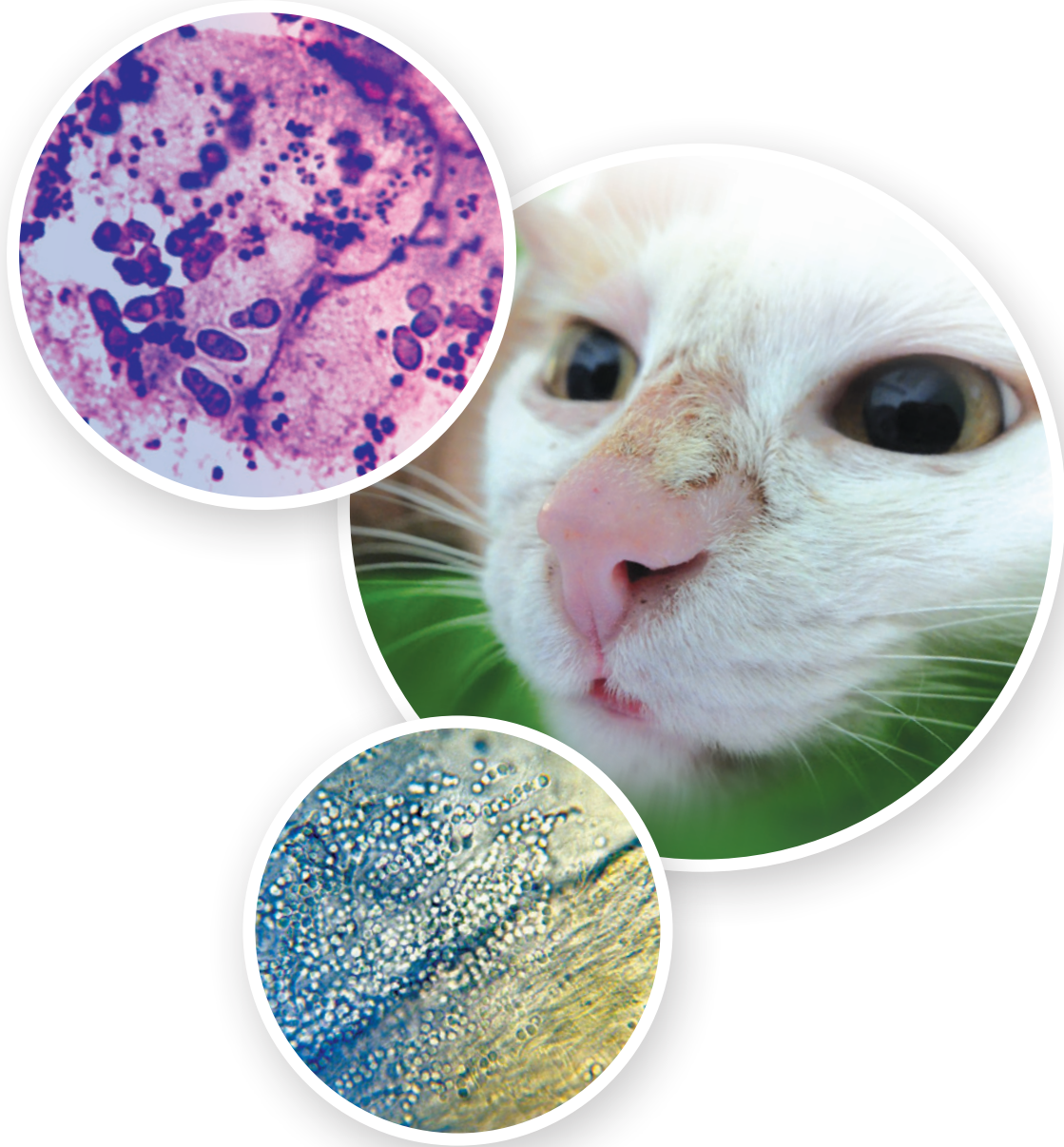

2

Huidschimmelinfecties bij hond en kat

ESCCAP
Malvern Hills Science Park, Geraldine Road, Malvern,
Worcestershire, WR14 3SZ, United Kingdom

Datum eerste druk ESCCAP Maart 2008

© ESCCAP 2008–2021

Alle rechten voorbehouden

Deze publicatie is beschikbaar onder de voorwaarde dat eventuele verspreiding of reproductie van een deel of de gehele inhoud, in welke vorm of op enige wijze, hetzij elektronisch, mechanisch, door fotokopieën, opnamen, of op andere wijze, alleen is toegestaan met voorafgaande schriftelijke toestemming van ESCCAP.

Deze uitgave mag uitsluitend worden verspreid in de originele omslag waarin deze voor het eerst werd gepubliceerd, tenzij schriftelijke toestemming van ESCCAP is verkregen.

Een exemplaar van deze publicatie is verkrijgbaar bij ESCCAP Benelux.

ISBN: 978-1-913757-12-0

INHOUD

INLEIDING	5
1. GEZONDHEID EN LEVENSTIJL VAN HET HUIDDIER	6
2. HUIDSCHIMMELBESTRIJDING BIJ HOND EN KAT	8
2.1. Diagnose	8
2.2. Behandelingsmogelijkheden	10
2.3. Preventie	11
3. BESTRIJDING VAN HUIDSCHIMMELOVERDRACHT VANUIT DE OMGEVING	12
4. BESTRIJDING VAN <i>MALASSEZIA</i> DERMATITIS BIJ HOND EN KAT	12
4.1. Diagnose	12
4.2. Behandelingsmogelijkheden	13
5. INFORMATIE VOOR DE EIGENAAR OVER DE PREVENTIE VAN ZOÖNOSEN	14
6. INFORMATIE VOOR DE KLINIEK, EIGENAREN EN HET PUBLIEK	14
BIJLAGE 1 - ACHTERGRONDINFORMATIE	17

2 Huidschimmelinfecties bij hond en kat

TABELLEN

Tabel 1: Kenmerken van de belangrijkste huidschimmelsoorten bij hond en kat in Europa	14
Tabel 2: Eigenschappen van <i>Malassezia</i> soorten van de huid bij dieren	15
Tabel 3: Systemische antimycotica voor de behandeling van dermatofytose bij hond en kat	15
Tabel 4: Lokale antimycotica voor de behandeling van huidschimmelinfecties bij hond en kat	16

AFBEELDINGEN

Figuur 1: Typische circulaire schilferige lesie door <i>Microsporum canis</i> infectie bij de hond	8
Figuur 2: Lesies op de kop van een hond bij <i>Microsporum (Nannizzia) persicolor</i>	8
Figuur 3: Dermatofytose rondom de klauw van een kat	8
Figuur 4: Lesies op de kop van een kat met <i>Microsporum canis</i> infectie	8
Figuur 5: Positief bij onderzoek met Woodse lamp	9
Figuur 6: Geïnfecteerde kattenhaar	9
Figuur 7: Groeiende kolonie van <i>Microsporum canis</i>	9
Figuur 8: Spoelvormige <i>Microsporum canis</i> macroconidia	9
Figuur 9: <i>Malassezia dermatitis</i> bij een hond	12
Figuur 10: <i>Malassezia dermatitis</i> bij een kat	12
Figuur 11: <i>Malassezia</i> gistkolonies	13

BRONNEN FOTO'S

ESCCAP bedankt voor het beschikbaar stellen van foto's en toestemming voor publicatie in deze richtlijn:

- L'Ecole Nationale Vétérinaire d'Alfort (ENVA).
- Afdeling Infectieziekten en Immunologie, Faculteit Diergeneeskunde, Universiteit Utrecht.

INLEIDING

Dermatofytose en *Malassezia* otitis en dermatitis, zijn de belangrijkste huid mycosen bij gezelschapsdieren. Hoewel de dermatofyten en gisten van het geslacht *Malassezia*¹ zich beide in het stratum corneum van de zoogdierhuid ontwikkelen, zijn er belangrijke verschillen in de epidemiologie, pathogenese en klinische gevolgen van de infectie.

Dermatofyten zijn belangrijk vanwege het zoönotische karakteren. Bij huisdieren kunnen ze ernstige huidontstekingen veroorzaken. Het betreffen ecologisch en filogenetisch gerelateerde filamenteuze schimmels, die behoren tot de familie Arthrodermataceae deze schimmels gebruiken keratine als enige voedingsbron. Sommige van deze organismen zijn parasitair; ze ontwikkelen zich in de huid en de haren en veroorzaken huidlesies. De aandoening wordt dermatofytose of “ringworm” genoemd en beschouwd als een van de meest voorkomende dermatosen bij huisdieren. Meer dan 20 soorten dermatofyten zijn geïsoleerd bij hond en kat. De meest voorkomende zijn *Microsporum canis* (vooral bij de kat), *Trichophyton mentagrophytes*, *Microsporum gypseum* and *Microsporum (Nannizzia) persicolor* (Tabel 1).

Malassezia gisten zijn commensal aanwezig en vormen soms pathogenen van de huid bij warmbloedige dieren. De vetonafhankelijke soort *M. pachydermatis* is bij overgroei vaak de oorzaak van otitis externa en jeukende dermatitis bij de hond, secundair aan een onderliggende aandoening. Dezelfde soort wordt ook vaak gevonden op de huid van de kat naast andere *Malassezia* soorten (Tabel 2).

Deze richtlijn geeft een overzicht van dermatofyten en *Malassezia* gisten, het belang ervan en, heel belangrijk, maatregelen voor de behandeling van hond en kat en de preventie van infectie bij mens en dier.

De richtlijn is verdeeld in zes hoofdstukken:

- 1. Gezondheid en levensstijl van het huisdier**
- 2. Bestrijding van dermatofytose bij hond en kat**
- 3. Bestrijding van dermatofytenoverdracht via de omgeving**
- 4. Bestrijding van *Malassezia* dermatitis bij hond en kat**
- 5. Informatie voor de eigenaar over de preventie van zoönosen**
- 6. Ondersteunende informatie voor personeel, eigenaren en de bevolking**

¹ De naam *Malassezia* wordt gebruikt voor alle gisten van deze soort.

1. GEZONDHEID EN LEVENSTIJL VAN HET HUIDDIER

De kans op een dermatofytose of *Malassezia* dermatitis wordt bepaald door een aantal factoren die gerelateerd zijn direct aan het dier zelf, de omgeving en/of overbevolking. Sommige van deze factoren vragen om een intensieve controle en/of behandeling, terwijl andere om een minder agressieve aanpak vragen.

Bij het adviseren van een bestrijdingsprogramma voor dermatofytose moet de dierenarts rekening houden met het volgende:

- Pups, kittens en oudere dieren lopen een groter infectierisico dan andere dieren.
- Drachtige en lacterende teven en poezen zijn vaak symptomloze dragers van dermatofyten en kunnen deze dermatofyten overdragen op hun nakomelingen. Het aantal beschikbare antimycotica voor gebruik bij het drachtige dier is beperkt.
- Elk honden- en kattenras is gevoelig voor infectie, maar de Dalmatiër, poedel, Jack Russell terrier, Manchester terrier en Yorkshire terrier hebben een grotere kans op een gegeneraliseerde dermatofytose. Perzen en andere langhaarkatten zijn ook gepredisponeerd voor dermatofytose. Het zijn niet zozeer rasgebonden factoren, maar het feit dat besmetting vaker aanwezig is bij langhaarkatten.
- Er lijkt een familiale predispositie te bestaan bij de kat.
- Elke aandoening die de weerstand vermindert kan bijdragen aan een verhoogde gevoeligheid bij hond en kat voor dermatofytose. Allereerst moet een eventueel aanwezige onderliggende aandoening gediagnosticeerd en behandeld worden, alvorens te starten met een specifieke schimmelbestrijding. Bij de kat wordt een verband verondersteld tussen een retrovirusinfectie (feline immunodeficiency virus (FIV) of feline leukaemie virus (FeLV) en een huidschimmelinfectie.
- Ectoparasieten (zoals vlooiën, teken en *Cheyletiella* mijten) of jeuk als gevolg van secundaire infecties kan leiden tot microtrauma van de huid, waardoor de gevoeligheid voor dermatofytose bij hond en kat toeneemt.
- Toegenomen warmte, vochtigheid en gedragsveranderingen als gevolg van stress predisponeren voor huidschimmelinfectie.
- Katten in een cattery, zwerfdieren, wilde katten en katten die leven met andere katten of honden lopen een verhoogd risico op een schimmelinfectie en vereisen daarom extra aandacht.
- Honden in kennels, die buiten leven, zwerfhonden en jachthonden lopen een groter risico op een schimmelinfectie en vereisen daarom speciale aandacht.
- Katten en honden, die regelmatig naar shows gaan, lopen een groter risico op dermatofytie.
- Te vaak wassen en/of het gebruik van verkeerde shampoos kan predisponeren voor huidschimmelinfectie
- De meest voorkomende dermatofytsoorten (*Microsporum canis*, *Trichophyton mentagrophytes*, *M. gypseum* and *M. persicolor*) komen in heel Europa voor. Dermatofytose komt waarschijnlijk vaker voor in ontwikkelingslanden en in gebieden waar grote groepen zwerfhonden en -katten dicht op elkaar leven.

Bij het adviseren van een bestrijdingsprogramma voor *Malassezia* dermatitis moet de dierenarts rekening houden met:

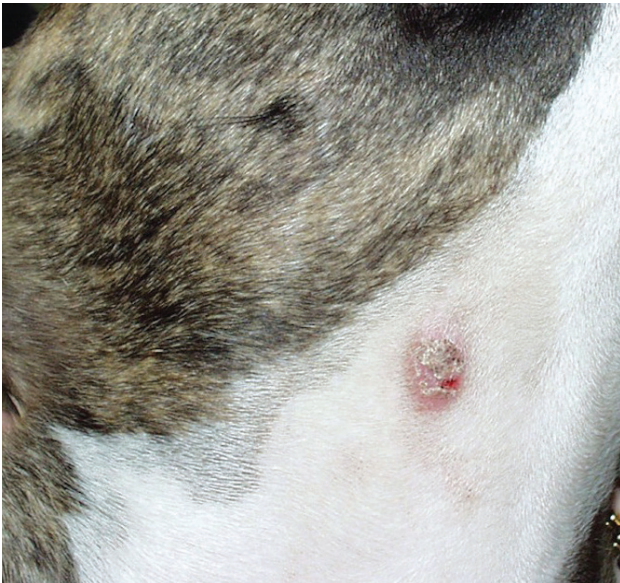- Alle honden- en kattenrassen zijn gevoelig voor een *Malassezia* dermatitis, maar uit verschillende onderzoeken blijken sommige rassen gepredisponeerd te zijn voor een malasseziaovergroei. Bij de hond zijn dat de Basset hound, teckel, cocker spaniel, Shar Pei, poedel, bulldog en West Highland white terrier. Bij de kat zijn de Devon Rex, peterbald en Sphynx vaker besmet met *Malassezia* gisten.
- Atopische dermatitis wordt het vaakste gediagnostiseerd bij honden met een *Malassezia* dermatitis. Het is echter niet zo dat alle honden met een atopische dermatitis een *Malassezia* dermatitis hebben. Ook kan *Malassezia* dermatitis aanwezig zijn bij andere aandoeningen dan atopische dermatitis.
- Ectoparasieten (zoals oormijt en vlooien) of jeuk als gevolg van secundaire infecties kan leiden tot *Malassezia* overgroei. *Malassezia* wordt soms geïsoleerd bij katten met een jeuksyndroom van kop en nek.
- Elke aandoening kan bijdragen aan een verhoogde gevoeligheid bij hond en kat voor *Malassezia* dermatitis. Bij de kat wordt een verband verondersteld tussen een retrovirusinfecties, paraneoplastische syndromen, thymoom, en diabetes mellitus. Op basis van deze kennis kan *Malassezia* overgroei een indicatie zijn voor (soms levensbedreigende) onderliggende aandoeningen bij de kat.

2. HUIDSCHIMMELBESTRIJDING BIJ HOND EN KAT

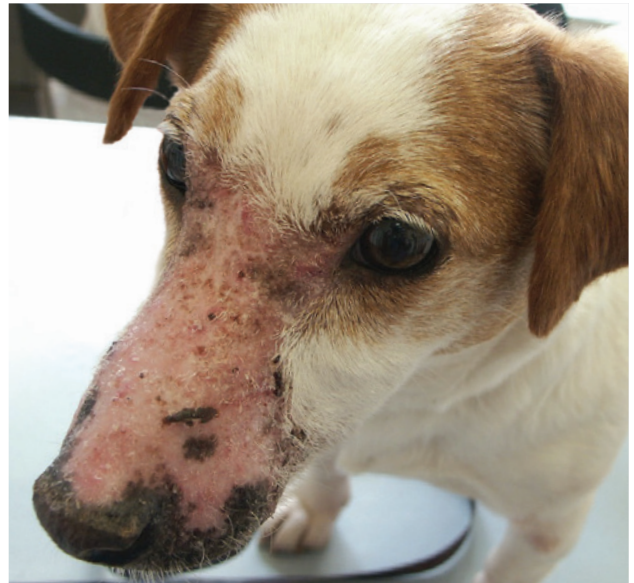2.1. Diagnose

Schimmels dringen de haarschacht en het verhoornde epitheel binnen met als gevolg wisselende alopecia op de kop, oren en voorpoten (Figuur 1 tot 4). De aandoening gaat meestal niet gepaard met jeuk, maar sommige dieren (vooral volwassen katten) vertonen een milde tot intense pruritis. Minder vaak voorkomende symptomen zijn folliculitis, feline miliaire dermatitis, feline acne, pemphigus-achtige syndromen en pseudomycetoom.

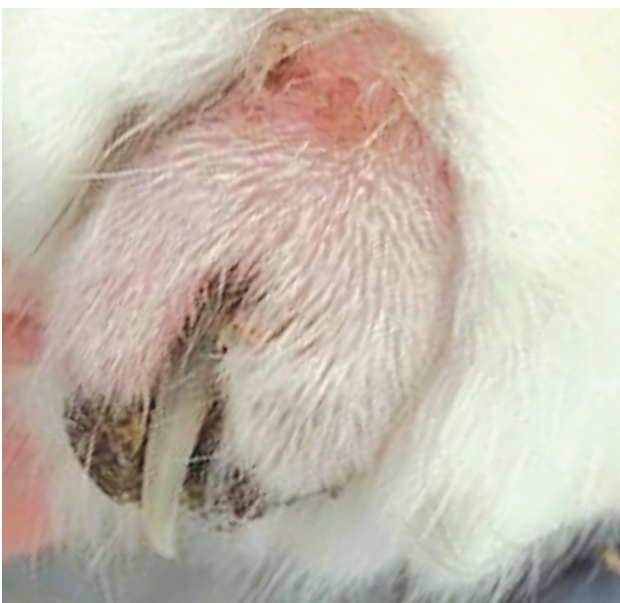Huidschimmelinfectie staat vermeld in de differentiaaldiagnose van diverse huidaandoeningen en vraagt om verdere diagnostiek.




Figuur 1: Typische circulaire schilferige lesie door *Microsporium canis* infectie bij de hond



Figuur 2: Lesies op de kop van een hond bij *Microsporium (Nannizzia) persicolor*



Figuur 3: Dermatofytose rondom de klauw van een kat



Figuur 4: Lesies op de kop van een kat met *Microsporium canis* infectie

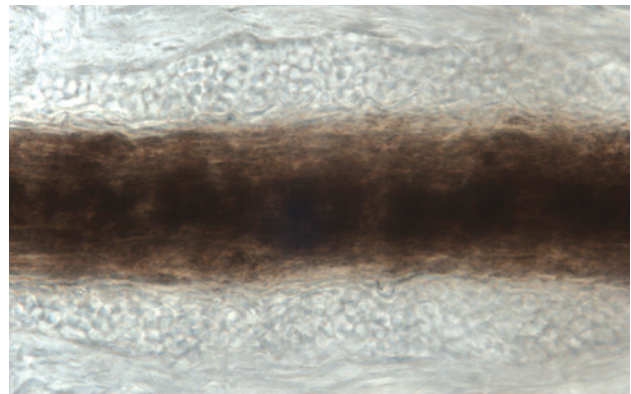
Onderzoek van de huid en vacht met een blauwe ultraviolette (Woodse) lamp is een goede eerste screeningmethode voor het aantonen van dermatofytose bij hond en kat. Wanneer met *M. canis* besmette haren aan dit licht worden blootgesteld, kunnen ze fluorescerend geelgroen oplichten (Figuur 5). Haren die geïnfecteerd zijn met andere dermatofytensoorten fluoresceren niet terwijl sommige lokaal aangebrachte middelen fluorescentie kunnen maskeren. Een negatief onderzoek met de Woodse lamp sluit ringworm daarom niet uit. Microscopisch onderzoek van de haren is een bruikbaar diagnostisch hulpmiddel (hoewel het niet altijd eenvoudig is om besmette haren te herkennen en ervaring vereist). Verzamel wat haren van huidafkrabsels of oplichtende haren tijdens het onderzoek met de Woodse lamp. Breng een paar druppels KOH of chlorolactophenol aan op het preparaat om het op te helderen. Geïnfecteerde haren worden vervolgens zichtbaar als vergrote, gezwollen structuren met een ruw en onregelmatig oppervlak (Figuur 6). Karakteristiek is de aanwezigheid van clusters of ketenvormende schimmelsporen (2-4 µm voor *M. canis*).

Een schimmelkweek is nog altijd de meest betrouwbare methode om de diagnose te bevestigen bij hond en kat. Het monster kan verkregen worden door een huidafkrabsel, het plukken van wat haar (vooral waar deze oplicht onder de Woodse lamp) of het borstelen van de vacht met een steriele tandenborstel. Er zijn verschillende media (zoals de Sabouraud dextrose agar) geschikt voor het kweken van schimmels. Schimmelkolonies zoals van *M. canis* kunnen zich in enkele dagen ontwikkelen (Figuur 7). Dermatofyten Test Medium (DTM), wordt veelvuldig gebruikt in de diergeneeskunde. Er zijn echter maar enkele pogingen bekend om de resultaten van deze kweekmedia te evalueren met behulp van materiaal afkomstig van huisdieren. Beoordeling van een DTM zonder microscopisch aantonen van macroconidia wordt afgeraden bij de diagnostiek van dermatofytosen bij dieren. Beter is om materiaal naar een gespecialiseerd laboratorium te sturen voor specifieke identificatie van de schimmelkolonies. Het aantal kolonies kan helpen bij het onderscheid tussen dragers en geïnfecteerde dieren. Dragere komen voor als gevolg van besmetting van of vanuit de omgeving en vertonen meestal maar een beperkt aantal dermatofytenkolonies in een kweek. Infectie leidt tot massieve productie van sporen (arthroconidia) en laat een erg groot aantal dermatofytenkolonies zien bij kweken.

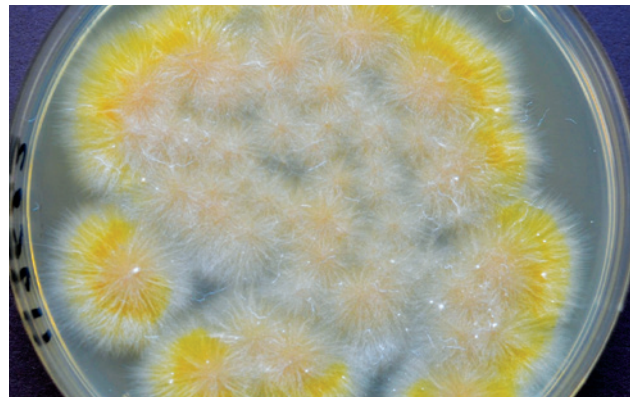
Het aantonen van dermatofyten met de PCR is tegenwoordig mogelijk voor hond en kat in Europa. Commercieel worden *Microsporium* spp., *Microsporium canis* en *Trichophyton* spp. real-time PCR testen aangeboden met een hoge sensitiviteit en specificiteit. De resultaten zijn meestal binnen enkele dagen bekend.



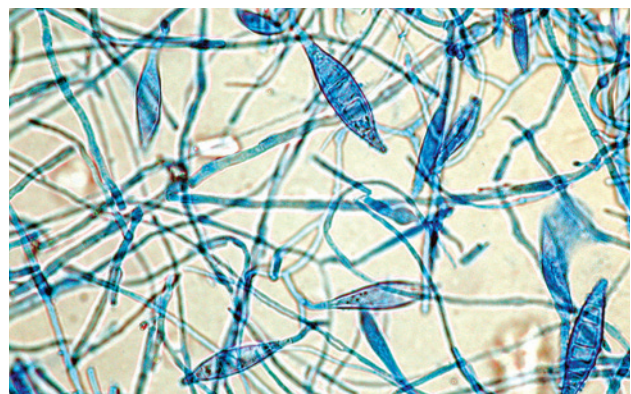
Figuur 5: Positief bij onderzoek met Woodse lamp



Figuur 6: Geïnfecteerde kattenhaar



Figuur 7: Groeiende kolonie van *Microsporium canis*



Figuur 8: Spoelvormige *Microsporium canis* macroconidia

2.2. Behandelingsmogelijkheden

Er wordt altijd geadviseerd om een antischimmelbehandeling te starten om de infectieduur te verkorten en daarmee het risico op verspreiding van infectieus materiaal in de omgeving te beperken. Het infectieuze materiaal bestaat uit kleine stukjes haar bedekt met schimmelsporen (zogenaamde arthroconidia). Deze verspreiden zich makkelijk en kunnen onder optimale temperatuur en vochtigheid tot 18 maanden infectieus blijven. Geïnfecteerde dieren (met of zonder symptomen) en de besmette omgeving vormen samen een langdurige infectiebron voor andere dieren en eigenaren. Systemisch werkende antimycotica dragen bij aan een directe en snelle bestrijding van de infectie, terwijl lokale middelen nodig zijn om het risico van overdracht en de omgevingsbesmetting te verminderen.

Belangrijke therapeutische maatregelen zijn o.a.:

- Het gecombineerd inzetten van systemische en lokale middelen. De conventionele systemische behandeling was gebaseerd op orale antimycotica, met name griseofulvine, itroconazol of terbinafine (Tabel 3). Griseofulvine is in de meeste Europese landen echter niet meer toegelaten. De gemicroniseerde formulering wordt oraal 25 mg/kg, twee keer per dag gegeven samen met een vetrijke maaltijd om de absorptie te bevorderen. Er kunnen hematologische en gastrointestinale bijwerkingen optreden, vooral bij de kat. Griseofulvine is teratogeen en wordt daarom niet aan drachtige dieren gegeven. Het geregistreerde alternatief voor systemische behandeling is itraconazol. Dit is veiliger dan ketoconazol dat anorexie, braken en levertoxiciteit kan veroorzaken en kan interfereren met het steroïdhormoon metabolisme. Itraconazol is geregistreerd voor de kat met *M. canis* dermatofytose in een alternerend weekdoseringsschema, overeenkomstig de opname-ratio in het stratum corneum en haar. Daarnaast zijn diverse middelen voor lokale bandeling beschikbaar (Tabel 4). Het besluit tot lokale behandeling is afhankelijk van de bereidheid van de eigenaar om het product over de gehele vacht van het geïnfecteerde dier aan te brengen. Behandeling van alleen de aangetaste huiddelen wordt niet geadviseerd. Wassen dient minimaal tweemaal per week te worden uitgevoerd.
- Voldoende lange behandelingsduur. Een combinatie van systemische en lokale behandeling dient minimaal 10 weken te worden voortgezet. Een langere behandelingsduur is off-label us en moet op advies van de dierenarts per dier worden beoordeeld. Het algemene advies luidt pas te stoppen met de behandeling na twee negatieve kweekresultaten (2 en 6 weken na beëindiging). Als de lesies 8 weken na behandeling nog aanwezig zijn, moet de behandelend dierenarts de volgende oorzaken overwegen: (i) de behandeling is niet goed uitgevoerd door de eigenaar; (ii) er is een onderliggende aandoening die interfereert met het immuunsysteem; (iii) het dier heeft een genetische aanleg voor schimmelinfecties. Er wordt vaak gedacht dat er sprake is van resistente schimmelstammen voor antimycotica, maar dit is slechts in enkele gevallen aangetoond. Deze hypothese moet dan ook zeker uitgesloten. Het uitblijven of onvoldoende bestrijding van de omgeving is vaak de oorzaak voor terugkerende infectie.
- Knippen of scheren van de vacht. Dit wordt vooral geadviseerd bij ernstige schimmelinfecties, langhaarkatten of catteries. Na het scheren zijn lokale middelen makkelijker aan te brengen. Bij aanwezigheid van één of twee huisdieren, is scheren van de aangetaste gebieden voldoende. Dit moet voorzichtig gebeuren om te voorkomen dat de infectie zich uitbreidt via wondjes en alleen op plekken die gemakkelijk behandeld kunnen worden (zie Hoofdstuk 3). Geïnfecteerd haar moet verbrand of geautoclaveerd worden. Disposable kleding wordt gebruikt om overdracht naar de mens te voorkomen. Sommige katten moeten gesedeerd worden. Ook de snorharen worden geknipt.
- Complete scheiding van geïnfecteerde en niet geïnfecteerde dieren.
- Strengere hygiënische maatregelen en ontsmetting van de omgeving (zie hoofdstuk 3).

Alle schimmelsoorten zijn gevoelig voor de beschikbare antimycotica. Het is daarom niet nodig om te wachten tot de determinatie bekend is alvorens een antimycoticum te kiezen. Identificatie van de schimmel kan wel zinvol zijn voor een beter begrip van de epidemiologie van de infectie en ter preventie van nieuwe besmettingen.

In catteries en asielen zijn schimmelinfecties moeilijk uit te roeien en vormen ze een belangrijk gezondheidsrisico voor de personen die in contact komen met deze dieren. De kosten van antimycotica en de weerstand van fokkers om toe te geven dat hun dieren besmet zijn, zijn de belangrijkste oorzaken van een gebrek aan therapietrouw. De meeste adviezen voor het bestrijden van dermatofytie in catteries zijn gebaseerd op het concept van een totaal behandelingsprogramma. Hierbij wordt gebruik gemaakt van betrouwbare diagnostische hulpmiddelen, zowel lokale als orale therapie bij alle katten en strikte procedures voor de omgevingsontsmetting. Vaak wordt een tijdelijke onderbreking geadviseerd van het fokprogramma en van deelname aan shows.

Niet alle in deze richtlijn besproken producten zijn overal in Europa verkrijgbaar. Vraag naar de lokale beschikbaarheid en registratie.

2.3. Preventie

Hoewel het risico op een schimmelinfectie het grootste is voor pups en kittens, oudere en zwakkere dieren, is een infectie niet strikt gebonden aan leeftijd of gezondheidsstatus dieren gedurende hun hele leven een risico (zie Hoofdstuk 1). Wees daarom altijd bedacht op een schimmelinfectie bij elke hond en kat.

Contact met geïnfecteerde dieren of een besmette omgeving vormt een groot infectierisico. Om een infectie te voorkomen is het beste om deze contacten te vermijden. Deze profylactische aanpak klinkt eenvoudiger dan de praktische uitvoering ervan. Niet alle geïnfecteerde dieren vertonen namelijk klinische symptomen. Onder groepen katten bevinden zich vaak asymptomatische dragers. Deze dieren kunnen aanwezig zijn als symptoomloze drager (geïnfecteerd zonder lesies) of als geïnfecteerde kat die binnen enkele dagen of weken klinische symptomen kan ontwikkelen.

Om deze dieren te beschermen wordt het gebruik van antimycotica geadviseerd: De werkzaamheid van orale antimycotica is hierbij niet aangetoond. Lokale behandelingen lijken zinvoller. Shampoo of spoeling met enilconazol of miconazol zijn in de meeste Europese landen geregistreerd. Het advies is om deze over het gehele lichaam aan te brengen van elke hond en kat die in contact is geweest met een besmet dier of een besmette omgeving. Onder optimale omstandigheden, zullen schimmelsporen binnen 6 uur op de huid van de hond of kat ontkiemen. Het preventief aanbrengen van een antimycoticum moet daarom plaatsvinden binnen een dag na het veronderstelde moment van besmetting.

Er wordt nog steeds gewerkt aan het ontwikkelen van schimmelvaccins ter preventie van dermatofytose bij hond en kat. Er zijn inmiddels enkele preparaten verkrijgbaar op de Europese markt. Ze bevatten verschillende dermatofytsoorten (*M. canis* en *T. mentagrophytes* bijvoorbeeld). Onderzoek, dat aantoont dat deze vaccins bescherming bieden na challenge, ontbreekt tot nu toe. Daarom wordt het gebruik van deze vaccins ter preventie van dermatofytose bij hond en kat niet geadviseerd.

Het grootste gevaar in de honden- en kattenfokkerij en asielen bestaat uit de introductie van een geïnfecteerd dier. Een plan van aanpak omvat screening, monitoring en behandelingsmaatregelen. Bij binnenkomst moet elk dier zorgvuldig onderzocht, gevaccineerd tegen de belangrijkste (levensbedreigende) infectieziekten en behandeld worden tegen maagdarmwormen en ectoparasieten. De dieren worden met behulp van de Woodse lamp, kweek en PCR gecontroleerd op huidschimmels. De dieren worden vervolgens in quarantaine gehouden tot de uitslagen bekend zijn. Bij voorkeur is er een aparte ruimte aanwezig voor de behandeling van dieren met een schimmelinfectie. Het besluit tot behandeling moet worden genomen op basis van de resultaten van de schimmelkweek. Met het aantal kolonies in combinatie met klinisch onderzoek, kan er gedifferentieerd worden tussen symptoomloze dragers en geïnfecteerde dieren. Een positieve kweek kan een gevolg zijn van contaminatie vanuit de omgeving. Sporen komen overal voor, dus ook op de vacht van gezonde dieren die soms als dragers worden gekwalificeerd. Zorgvuldige interpretatie van het gekwantificeerde resultaat van de kweek is dus van groot belang: 'sporadisch' of 'enkele kolonies' kan contaminatie zijn; bij dragerschap is meestal sprake van 'veel' tot 'zeer veel kolonies'.

Dragers moeten eenmalig uitwendig behandeld worden met een antimycoticum alvorens ze in de groep worden geïntroduceerd. Geïnfecteerde dieren moeten in quarantaine blijven en behandeld worden met een combinatietherapie van lokale en orale antimycotica. Deze dieren mogen pas in de groep geplaatst worden na twee negatieve schimmelkweken.

3. BESTRIJDING VAN HUIDSCHIMMELOVERDRACHT VANUIT DE OMGEVING

Huidschimmels worden overgebracht via microscopisch kleine sporen die gevormd worden door fragmentatie van schimmeldraden (hyfen) op de huid of geïnfecteerde haren. De aanwezigheid van deze sporen in de omgeving verhoogt het risico op blootstelling, herinfectie en een verlenging van de behandelingsduur van dieren. Het terugbrengen van omgevingbesmetting kan bereikt worden door de lesies te scheren, uitwendige antischimmel therapie en grondige reiniging.

Stofzuigen alleen ontsmet geen oppervlaktes, maar wordt geadviseerd om infectieus huid- en haarmateriaal uit de omgeving te verwijderen.

Recent onderzoek toont aan dat onverdunde chlooroplossing en 1% formaline alle schimmelsporen in de omgeving kunnen doden. Vanwege de blekende eigenschappen is onverdunde bleek echter meestal niet bruikbaar in huis. Een natriumhypochloriet (bleekwater) oplossing in een verdunning van 1:10 en enilconazoloplossing hebben ook bewezen effectief te zijn (off label toepassing). Alle andere desinfectiemiddelen hebben slechts een matige werkzaamheid.

Rookkaarsen met enilconazol zijn in de meeste Europese landen verkrijgbaar voor ontsmetting van o.a. pluimveestallen. Het is echter niet geregistreerd voor huishoudelijke toepassing en kan niet worden gebruikt in aanwezigheid van dieren of mensen. Gebruik ervan in kennels of catteries is off label en in strijd met de wetgeving.

Borstels, kammen, kleden en hokken moeten zorgvuldig gereinigd en zo mogelijk behandeld worden met een enilconazol (off label) of 1:10 chlooroplossing.

Ook transportmiddelen voor de dieren zijn worden op deze wijze behandeld.

In asielen of bij fokkers kunnen contactplaten of luchtbemonsteringsapparatuur gebruikt worden om monsters van de omgeving te nemen om de effectiviteit van de desinfectie te controleren. Commercieel verkrijgbare stofdoeken kunnen ook gebruikt worden om de omgeving te bemonsteren.

Zie voor verdere informatie over omgevingsbehandeling het overzichtsartikel van Moriello *et al.* (Vet Dermatol 2017; 28: 266–e68).

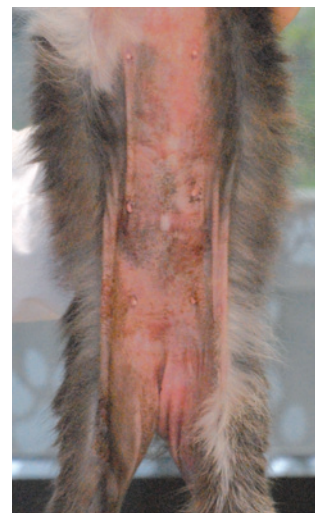4. BESTRIJDING VAN *MALASSEZIA* DERMATITIS BIJ HOND EN KAT

4.1. Diagnose

Dieren met huidveranderingen en rode en/of vette lesies worden verdacht van *Malassezia* dermatitis, vooral als deze aanwezig zijn in huidplooiën. Bij honden lijkt het op atopische dermatitis en voedselovergevoeligheid of is het een complicatie daarvan. Hyperpigmentatie en lichenificatie wordt vaak gezien bij dieren met chronische aandoeningen en komen vooral voor bij West Highland White Terriers. Atopische honden met otitis externa vertonen erythemateuze gehoorgangen en oorschelpen met verschillende graden van lichenificatie en schilfering, in aanwezigheid van een gele of bruinachtige cerumineuze afscheiding. Hoewel huidlaesies beperkt kunnen zijn tot één gebied, worden meestal meerdere regio's aangetast, vooral de ledematen, ventrale hals, buik, oren en snuit (Figuren 9 and 10).

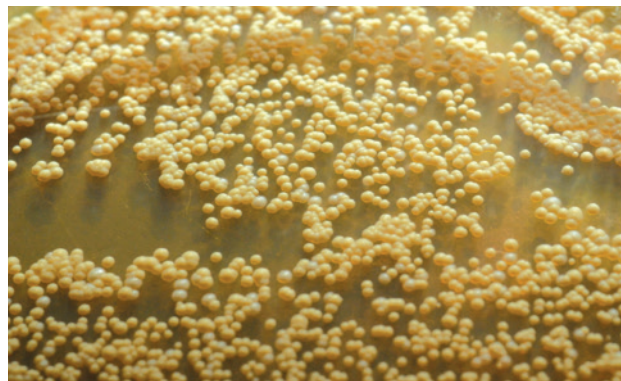

Figuur 9: *Malassezia* dermatitis bij een hond



Figuur 10: *Malassezia* dermatitis bij een kat

De diagnose van *Malassezia* dermatitis is gebaseerd op klinische symptomen, de aanwezigheid van verhoogde aantallen gisten op de beschadigde huid (Figuur 11) en een klinische en mycologische respons op antischimmeltherapie. De plakbandmethode is handig en betrouwbaar: er wordt doorzichtig plakband op het huidoppervlak gedrukt om stratum corneumcellen en eventuele oppervlakkige microben te verzamelen. Omdat een kleine populatie gisten al ziekte kan veroorzaken bij gevoelige dieren, en gezien de variaties in het aantal gisten tussen verschillende hondenrassen en anatomische locaties, moet een behandeling worden gegeven wanneer *Malassezia*-gisten gemakkelijk worden gevonden in cytologische monsters van huidlaesies.



Figuur 11: *Malassezia* gistkolonies

4.2. Behandelingsmogelijkheden

Geregistreerde middelen voor behandeling van *Malassezia* otitis externa bij de hond bevatten meestal azolen (clotrimazol, miconazol, ketoconazol, posaconazol, nystatine of terbinafine). Meestal in combinatie met antibiotica en een glucocorticoïde om gelijktijdig te behandelen tegen bacteriële infectie, ontsteking en proliferatieve pathologische veranderingen (bv. stenose) van de gehoorgang. Gecombineerde toediening van antibacteriële en antischimmelgeneesmiddelen kan ook omschakeling van bacteriële naar schimmelinfectie of andersom voorkomen, die kan optreden wanneer alleen een antibacteriële of antischimmeltherapie wordt gebruikt. Bij overmatig oorsmeer moeten de oren worden gereinigd voordat een lokale behandeling wordt gestart. Dieren met *Malassezia* otitis moeten een volledig dermatologisch onderzoek ondergaan, omdat het niet aantonen en behandelen van predisponerende, primaire en persisterende factoren kan resulteren in aanhoudende of recidiverende ziekte, of kan lijken op een mislukte behandeling.

Omdat *Malassezia* zich in het stratum corneum bevindt, kan lokale therapie alleen voldoende zijn om de verschijnselen te bestrijden, op voorwaarde dat de eigenaar de behandeling op de juiste wijze en volgens voorschrift van de dierenarts uitvoert. Een evidence-based review van de behandeling van *Malassezia* dermatitis bij de hond concludeerde dat tweemaal per week gebruik van een 2% miconazol/2% chloorhexidine shampoo bewezen werkzaam is. Er was redelijk bewijs voor toepassing van oraal ketoconazol (10 mg/kg l.g., eenmaal daags) en oraal itraconazol (5 mg/kg l.g., eenmaal daags) gedurende 3 weken. Itraconazol heeft de voorkeur boven ketoconazol omdat het beter wordt verdragen. Net als bij dermatofytose maken de keratinofiele en lipofiele eigenschappen ervan intermitterende toediening mogelijk, met als voordeel kostenbesparing en mogelijk betere therapietrouw. Ernstige tussenteeninfecties kunnen een langere behandeling of hogere doses vereisen, en gevallen van otitis externa reageren niet altijd goed. Net als bij otitis externa, is aantonen en behandelen van predisponerende, primaire en persisterende factoren essentieel voor succes. Veel honden of katten met *Malassezia*-dermatitis hebben regelmatige onderhoudstherapie nodig om terugval te voorkomen. Klinische en cytologische beoordelingen moeten worden herhaald om de werkzaamheid van antischimmeltherapie te bepalen en om eventueel gelijktijdig aandoeningen te vinden. Een recidiverende infectie komt vaak voor wanneer primaire oorzaken en predisponerende factoren niet worden aangetoond of behandeld.

5. INFORMATIE VOOR DE EIGENAAR OVER DE PREVENTIE VAN ZOËNOSEN

Belangrijke preventieve maatregelen voor de huisdiereigenaar zijn:

- Zorg voor een goede persoonlijke hygiëne (dermatofyten zijn zoënosen)
- Bestrijd schimmelinfecties bij het huisdier door herhaaldelijke behandelingen en/of regelmatige diagnostische onderzoeken (zie 2.2)
- Voorkom blootstelling van kinderen of personen met verminderde weerstand aan een mogelijk besmette omgeving en/of dieren.

Personen die in contact komen met besmette dieren moeten geïnformeerd worden over de risico's voor de gezondheid en over specifieke risicogroepen.

Hoewel *M. pachydermatis* normaliter niet van de menselijke huid wordt geïsoleerd, zijn meerdere *M. pachydermatis* geassocieerde schimmelinfecties gerapporteerd bij zuigelingen op neonatale intensive care-afdelingen en bij volwassenen met ernstige inwendige ziekten. Met de bewustwording van de mogelijke overdracht van *Malassezia*-gisten op de mens en het gebruik van moleculaire typeringsmethoden kan in de toekomst meer gevallen herkend worden. De nadruk op handhygiëne in ziekenhuizen na het ontstaan van nosocomiale infecties met multiresistente bacteriën kan ook de ontwikkeling van zoënotische *Malassezia*-infecties helpen voorkomen.

6. INFORMATIE VOOR DE KLINIEK, EIGENAREN EN HET PUBLIEK

Bestrijdingsadviezen van huidschimmelinfecties moet door de dierenarts verstrekt worden aan het (paraveterinaire) personeel en consequent worden toegepast. Informatiefolders kunnen bijdragen aan de verspreiding van kennis over schimmelinfecties onder de medische beroepsgroep, met name als het gaat om het herkennen van symptomen bij de mens en vooral bij kinderen. Samenwerking tussen de medische- en veterinaire beroepsgroep moet worden gestimuleerd en het belang van zoënosen benadrukt.

Eigenaren moeten geïnformeerd worden over mogelijke gezondheidsrisico's van huidschimmelinfecties. Niet alleen voor hun huisdier maar ook voor personen in de omgeving van het huisdier. Brochures in de dierenartsenpraktijk of dierenspecialzaak, posters of specifieke websites helpen allemaal om dit te bereiken. Verantwoord huisdierbezit kan de bezorgdheid over risico's voor de volksgezondheid wegnemen.

Tabel 1: Kenmerken van de belangrijkste huidschimmelsoorten bij hond en kat in Europa

Huidschimmelsoort	Potentiële gastheer	Infectiebron	Zoënotisch
<i>Microsporum canis</i>	Kat, hond en veel andere zoogdieren (inclusief de mens)	Vooraf de kat	Ja
<i>Microsporum gypseum</i>	Hond, paard	Grond (geofiele dermatofiet)	Ja (maar erg zeldzaam)
<i>Microsporum (Nannizzia) persicolor</i>	Kleine knaagdieren (veldmuizen), hond en kat	Kleine knaagdieren	Ja (maar erg zeldzaam)
<i>Trichophyton mentagrophytes</i>	Kleine knaagdieren, konijn, hond en kat	Kleine knaagdieren	Ja
<i>Trichophyton erinacei</i>	Egel, hond	Egel	Ja
<i>Trichophyton rubrum</i>	Mens, hond (zeer zeldzaam)	Mens (eigenaar)	De hond wordt besmet door de eigenaar (en niet andersom)

Tabel 2: Eigenschappen van *Malassezia* soorten van de huid bij dieren

Soort	Potentiele dierlijke gastheer	Gerelateerde aandoeningen	Potentieel zoönotisch
Niet-lipide afhankelijke soorten*			
<i>Malassezia pachydermatis</i> **	Hond, kat en veel andere zoogdieren, vogels	Otitis en dermatitis bij hond en kat	Ja
Lipide-afhankelijke soorten*			
<i>Malassezia sympodialis</i>	Kat en andere zoogdieren	Otitis	Onbekend
<i>Malassezia globosa</i>	Kat en andere zoogdieren	Otitis	Onbekend
<i>Malassezia slooffiae</i>	Kat, varken en andere zoogdieren	Otitis, dermatitis	Onbekend
<i>Malassezia nana</i>	Kat en rundvee	Otitis	Nee
<i>Malassezia caprae</i>	Geit	Dermatitis	Nee
<i>Malassezia equina</i>	Paard	Dermatitis	Nee
<i>Malassezia cuniculi</i>	Konijn	Onbekend	Nee

* Niet-lipide afhankelijke *Malassezia*-gisten groeien op routinematige schimmel media (zoals Sabouraud dextrose-agar) zonder lipidesuppletie, terwijl lipide-afhankelijke gisten een met lipide aangevuld medium nodig hebben (zoals het Dixon medium). Er zijn nu dertien lipide-afhankelijke soorten bekend: *M. furfur*, *M. sympodialis*, *M. globosa*, *M. obtusa*, *M. restricta*, *M. slooffiae*, *M. dermatis*, *M. japonica*, *M. yamatoensis*, *M. nana*, *M. caprae*, *M. equina* en *M. cuniculi*

** Sommige *M. pachydermatis* soorten hebben lipid-afhankelijke kenmerken

Tabel 3: Systemische antischimmel-middelen voor de behandeling van dermatofytose bij hond en kat

De beschikbaarheid van het middel en de geadviseerde dosering kan per land verschillen in Europa.

Antimycotica	Antimycotische groep	Dosering en toedieningsfrequentie	Gebruiksadviezen	Bijwerkingen
Itraconazol	Azool	<ul style="list-style-type: none"> 5 mg/kg l.g. iedere eenmaal daags 	<ul style="list-style-type: none"> Geregistreerd voor de kat, niet de bij de hond vanwege de hoge lipofiliteit, is aangetoond dat het medicijn effectief is in een alternerend toedieningsschema (een week wel en een week niet toedienen) de absorptie wordt verbeterd als het met voedsel wordt gegeven 	<ul style="list-style-type: none"> bij normale dosering worden zelden bijwerkingen gezien niet toedienen aan drachtige dieren (ondanks dat teratogene effecten alleen zijn waargenomen bij knaagdieren bij zeer hoge doseringen)
Griseofulvine	Polyeen	<ul style="list-style-type: none"> 25 mg/kg l.g. 2x/dag (gemicroniseerde vorm) 5 mg/kg l.g. 2x/dag (ultragemicroniseerde vorm) 	<ul style="list-style-type: none"> in veel landen wordt het medicijn niet meer gebruikt of is niet geregistreerd voor gebruik bij hond en kat het medicijn moet toegediend worden met een vette maaltijd (het vet verbetert absorptie) 	<ul style="list-style-type: none"> zeer teratogeen en mag daarom niet worden gegeven aan drachtige honden en katten soms worden maagdarfstoornissen gezien myelosuppressie is gemeld bij katten met FIV infectie
Terbinafine	Allylamine	<ul style="list-style-type: none"> 20–40 mg/kg l.g. eenmaal daags 	<ul style="list-style-type: none"> het medicijn wordt meestal gebruikt voor de behandeling van dermatofytose (vooral onychomycose) bij de mens, maar het is niet geregistreerd voor gebruik bij hond en kat 	<ul style="list-style-type: none"> er is geen teratogeniteit gemeld bij knaagdieren en konijnen en het middle kan bij zwangere vrouwen worden gebruikt braken, jeuk aan de kop, maculaire of papulaire huidreacties worden soms bij de kat gezien

Andere middelen

Ketoconazol (5 mg/kg l.g. 2x/dag of 10 mg/kg l.g. eenmaal daags is geregistreerd voor gebruik bij de hond (maar niet de kat) in sommige Europese landen. Dit medicijn wordt beschouwd als minder effectief (dan griseofulvine, itraconazol of terbinafine) en het heeft meer kans op bijwerkingen. Ketoconazol is teratogeen en mag niet worden toegediend aan drachtige dieren. Anorexie, braken en diarree worden soms waargenomen. Ketoconazol heeft hepatotoxische effecten, waaronder verhoogde serumalaninetransaminase activiteit. Het verstoort het metabolisme van andere geneesmiddelen en van steroïdhormonen.

Lufenuron is een chitinesyntheseremmer die vaak wordt gebruikt als preventie van vlooieninfestatie bij hond en kat. Omdat chitine een bestanddeel is van celwanden van schimmels, is in verschillende onderzoeken gekeken of lufenuron antischimmelactiviteit heeft. Het eerste retrospectieve onderzoek in Israël suggereerde dat behandeling met lufenuron herstel liet zien bij veel honden en katten met schimmelinfecties, waaronder dermatofytosen. De resultaten van andere onderzoeken waren echter tegenstrijdig en de scepsis nam toe over de werkzaamheid van lufenuron. Tot op heden wordt het gebruik van lufenuron niet geadviseerd voor de behandeling van huidmycosen bij hond en kat. Lufenuron is ook niet geregistreerd voor preventie of behandeling van dermatofytose.

Tabel 4: Lokale antischimmel producten voor de behandeling van huidschimmelinfecties bij hond en kat

De beschikbaarheid van het middel en de geadviseerde dosering kan per land verschillen in Europa.

Antimycotica	Antimycotische groep	Dosering en toedieningsfrequentie	Gebruiksadviezen	Bijwerkingen
Shampoos				
Miconazol en chloorhexidine	Imidazol + desinfectans	2% miconazol en 2% chloorhexidine tweemaal per week	<ul style="list-style-type: none"> tijdens het inzeppen en wassen kunnen fragiele haren afbreken waardoor sporen kunnen vrijkomen en verspreiden 	<ul style="list-style-type: none"> geen bijwerkingen bekend
Ketoconazol + chloorhexidine	Imidazol + desinfectans	1% ketoconazole en 2% chloorhexidine tweemaal per week	<ul style="list-style-type: none"> tijdens het inzeppen en wassen kunnen fragiele haren afbreken waardoor sporen kunnen vrijkomen en verspreiden 	<ul style="list-style-type: none"> geen bijwerkingen bekend
Spoelingen				
Enilconazol	Imidazol	0,2% oplossing tweemaal per week	<ul style="list-style-type: none"> het hele lichaam moet behandeld worden, waarna het middel moet drogen op de huid breng het middel voorzichtig aan (met een spons of door te deppen in plaats van wrijven) na aanbrengen kunnen huid en vacht gedroogd worden met een föhn 	<ul style="list-style-type: none"> lokale toediening van enilconazol wordt goed verdragen (ook bij de kat)
Kalkzwavel		1:32 of 1:16 tweemaal per week	<ul style="list-style-type: none"> kalkzwavel wordt veel gebruikt in de VS, maar is niet beschikbaar in alle Europese landen het hele lichaam moet ingesmeerd worden, waarna het middel moet drogen op de huid breng het middel voorzichtig aan (met een spons of door te deppen in plaats van wrijven) het kan donkere kleding bleken en zilveren en gouden juwelen oxideren 	<ul style="list-style-type: none"> kalkzwavel heeft een sterke geur en kan lichtgekleurde vacht verkleuren Bij de kat worden soms zweren in de mondholtte gevonden en daarom een kap geadviseerd om aflikken te voorkomen

Captan, povidonjood en chloorhexidine (alleen in een concentratie lager dan 3%) laten geen aantoonbaar effect zien tegen dermatofyten in vitro en in vivo onderzoek.

BIJLAGE 1 - ACHTERGRONDINFORMATIE

ESCCAP (European Scientific Counsel Companion Animal Parasites) is een onafhankelijke, non-profit organisatie met als doel het ontwikkelen van richtlijnen op basis van actuele wetenschappelijke informatie en het bevorderen van de juiste maatregelen voor de behandeling en preventie van parasieten bij gezelschapsdieren. Met de juiste adviezen kan het ziekterisico en de overdracht van parasieten tussen dieren en mensen geminimaliseerd worden. ESCCAP streeft naar een Europa waar parasieten niet langer een probleem vormen voor de gezondheid en het welzijn van huisdieren en mensen.

Er is een grote verscheidenheid aan parasieten en hun relatieve belang in Europa. De ESCCAP-richtlijnen geven een overzicht met de nadruk op de belangrijkste verschillen tussen parasieten in de verschillende delen van Europa, met waar nodig specifieke aanbevelingen over de te nemen bestrijdingsmaatregelen.

ESCCAP is van mening dat:

- Dierenartsen en huisdiereigenaren maatregelen moeten nemen om huisdieren te beschermen tegen parasitaire infecties.
- Dierenartsen en eigenaren dienen maatregelen te nemen om de huisdierpopulatie te beschermen tegen risico's die gepaard gaan met reizen en de gevolgen door veranderingen in lokale epidemiologische situaties door im- of export van niet-endemische parasieten.
- Dierenartsen, eigenaren en huisartsen moeten samenwerken om de risico's gerelateerd aan de overdracht van parasitaire zoönosen te verminderen.
- Dierenartsen moeten eigenaren informeren over de risico's van parasitaire infecties en de maatregelen die kunnen worden genomen om deze risico's te minimaliseren.
- Dierenartsen moeten eigenaren over parasieten informeren en hoe ze verantwoord hiermee omgaan. Niet alleen voor de eigen gezondheid, maar ook die van andere huisdieren en mensen in hun omgeving
- De dierenarts dient, waar nodig, de juiste diagnostische testen te gebruiken om infecties met parasieten aan te tonen om zo het beste advies te geven.

Om dit doel te bereiken produceert ESCCAP:

- Gedetailleerde richtlijnen voor dierenartsen en dierenarts-parasitologen.
- Vertalingen, korte versies, aanpassingen en samenvattingen van richtlijnen, afgestemd op de verschillende situaties in Europese landen en gebieden.

Alle versies van de richtlijnen zijn te vinden op www.esccap.org

Disclaimer:

Uiterste zorg en aandacht is besteed aan de juistheid van de informatie in de richtlijnen op basis van kennis en ervaring van de auteurs. Auteurs en uitgever nemen echter geen verantwoording voor gevolgen door een verkeerde interpretatie van de verstrekte informatie noch kunnen hieraan rechten worden ontleend. ESCCAP benadrukt dat nationale, regionale en lokale regelgeving altijd eerst in acht genomen moet worden alvorens adviezen van de ESCCAP op te volgen. Doseringen en indicaties moeten beschouwd worden als een richtlijn. Voor meer informatie kan de dierenarts de bijsluiter van lokaal geregistreerde middelen raadplegen.



ISBN: 978-1-913757-12-0

Stichting ESCCAP Benelux
Postbus 539, 1200 AM Hilversum

Tel: +31 (0)35 6255188
info@esccap.eu
www.esccap.eu



2

Huidschimmelinfecties bij hond en kat

ESCCAP Richtlijn 02 Vierde Druk – Februari 2019